

UNIVERSIDAD NACIONAL AUTÓNOMA DE MÉXICO  
FACULTAD DE MEDICINA  
DEPARTAMENTO DE CIRUGÍA



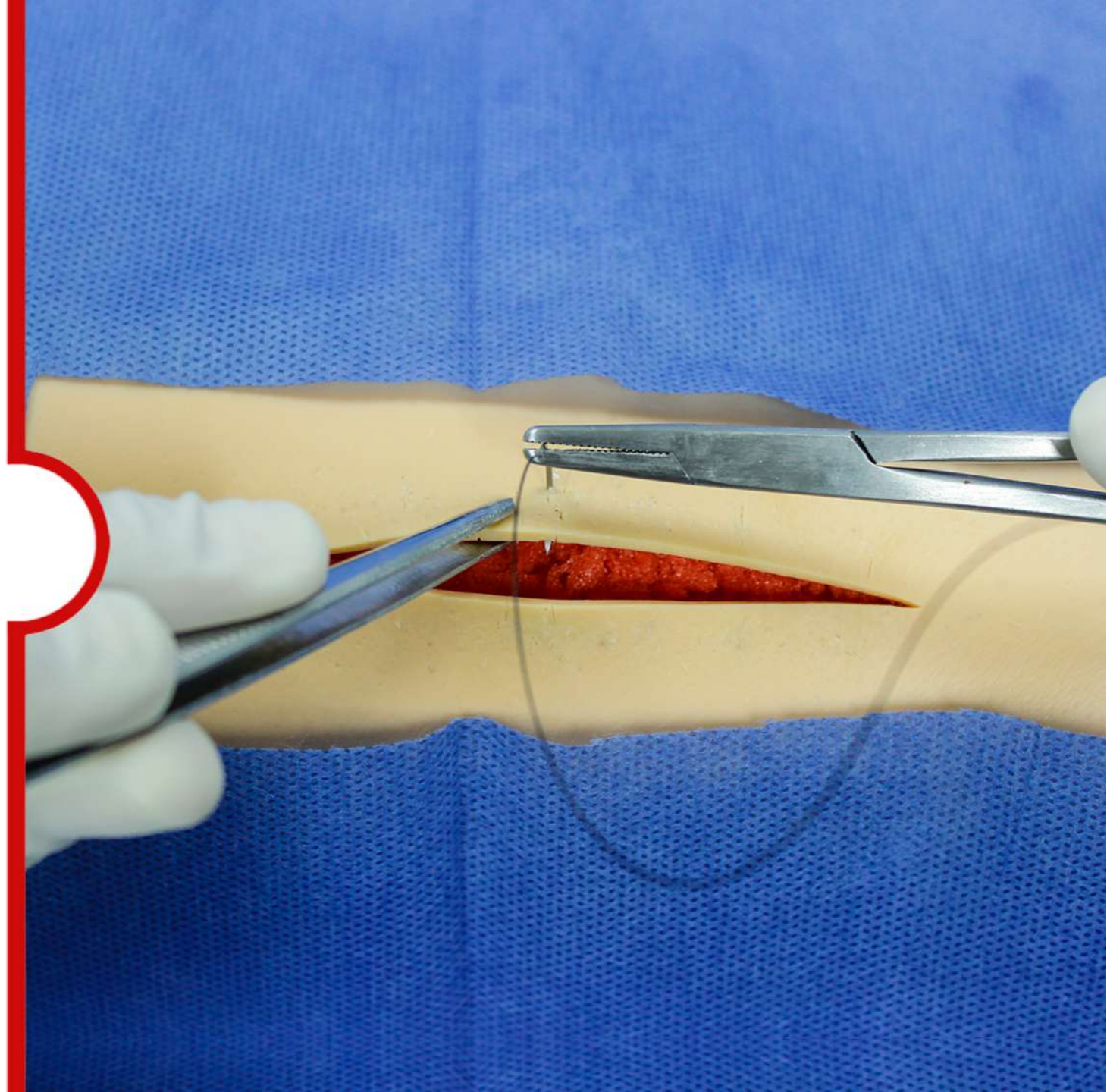
Facultad de Medicina



Fecha de elaboración:  
1 de octubre de 2019

## TÉCNICAS DE PUNTOS SIMPLES Y SARNOFF

**Jefatura:** Dr. Rubén Argüero Sánchez  
**Autor:** Dra. Angélica H. González Muñoz  
Dr. Roberto Sánchez Medina  
**Material audiovisual:** Lic. Edson Montiel Magaña



- I. Introducción.
- II. Justificación.
- III. Objetivo general.
- IV. Objetivos específicos.
- V. Indicaciones.
- VI. Contraindicaciones
- VII. Materiales para la práctica.
- VIII. Cuidados del Simulador.
- IX. Desarrollo de la práctica en simulador.
- X. Complicaciones.
- XI. Conclusión.
- XII. Bibliografía

Desde tiempos antiguos, la reparación de heridas ha sido un reto para la humanidad, “en *el cómo y con qué*”. Derivado de lo anterior, los materiales utilizados para el cierre de una herida han sido diversos tanto orgánicos como inorgánicos y algunos muy ingeniosos. El empleo de suturas en las intervenciones quirúrgicas surge por la necesidad de afrontar y sostener la unión adecuada de los bordes de la herida, facilitar el proceso de cicatrización además de cohibir el sangrado.

Para fines de esta práctica interesa que el estudiante, realice los puntos de sutura, más utilizados como son: punto simple, sarnoff (puntos discontinuos) y que conozca el punto subdérmico o intradérmico (punto continuo). Este último será opcional para su enseñanza debido al material del simulador no es el óptimo. El estudiante deberá seleccionar el material de sutura adecuado con base en la región anatómica y a las características propias del hilo de sutura. Se entiende por sutura quirúrgica o sutura en piel: al conjunto de pasos encaminados para afrontar los bordes de una herida a fin de facilitar el proceso de cicatrización natural. No obstante, además de los anteriores, es necesario que el alumno reflexione y reconozca el tipo de herida de que se trate antes de suturarla y como deben ser tratadas.

El médico general de primer contacto debe tener la capacidad, para resolver procedimientos quirúrgicos menores, por tanto, desde su formación académica deberá desarrollar habilidades y destrezas para realizar una sutura quirúrgica de heridas traumáticas o quirúrgicas superficiales, Siendo indispensable saber clasificar las heridas, con base en el grado de contaminación bacteriana, profundidad, y el mecanismo de lesión, así como conocer la técnica de sutura requerida. Por tanto es indispensable la correcta selección del tipo de sutura, el seguimiento posterior en cada situación específica ya que de esto depende el pronóstico de la herida.

Desarrollar en el estudiante de medicina la habilidad y destreza para realizar la sutura de heridas superficiales de piel y tejidos blandos con puntos de sutura simples, sarnoff, e intradérmicos, considerando el grado de contaminación bacteriana, profundidad y mecanismo de lesión, para favorecer la cicatrización y prevenir complicaciones.

Al concluir la práctica el estudiante será capaz de:

## Aprender y ejecutar:

- ✓ La técnica de puntos de sutura simples, sarnoff en simuladores.

## Identificar:

- ✓ A qué tipo de herida se está enfrentando.
- ✓ La clasificación de las heridas traumáticas conforme a su grado de contaminación bacteriana, profundidad y mecanismo de lesión.

## Conocer:

- ✓ Y elegir el material de sutura adecuado.
- ✓ Las medidas de seguridad que debe realizar durante el procedimiento.
- ✓ Los cuidados de una herida, la vigilancia de signos de alarma en la evolución de una herida, así como la cita posterior para el retiro de puntos y alta definitiva

**Punto simple:** es un punto discontinuo:

- Heridas limpias, limpias contaminadas, superficiales.
- En región anatómica libre de tensión:
- Abarca piel y tejido celular subcutáneo.

**Punto Sarnoff:** es un punto discontinuo:

- Heridas limpias, limpias contaminadas, superficiales que requieran de mayor hemostasia.
- En región anatómica de tensión: sobre piel de articulaciones, tórax, abdomen, muñón.
- Abarca piel y tejido celular subcutáneo

**Punto intradérmico:** punto continuo:

- Heridas limpias, limpias contaminadas, superficiales.
- En región anatómica libre de tensión: cara
- Abarca piel.

# Contraindicaciones

8

- Suturar una herida traumática penetrante o perforante no diagnosticada.
- Herida con proceso infeccioso.



## Práctica clínica

En consultorio o área de curaciones en el Servicio de Urgencias.

Deberá realizar lavado de manos quirúrgico por arrastre o preparación quirúrgica de manos.

- Jabón quirúrgico/Soluciones antisépticas a base de alcohol
- Cepillo quirúrgico, en caso necesario.
- Gorro
- Cubre bocas
- Bata quirúrgica
- Guantes estériles
- Gasas estériles
- Campos quirúrgicos estériles
- Equipo de cirugía menor:
  - ✓ pinza de disección con dientes
  - ✓ pinza de disección sin dientes
  - ✓ porta agujas
  - ✓ tijera de mayo recta
  - ✓ pinza Kelly
- Nylon 2-0, 3-0, 4-0

## Práctica en simulador

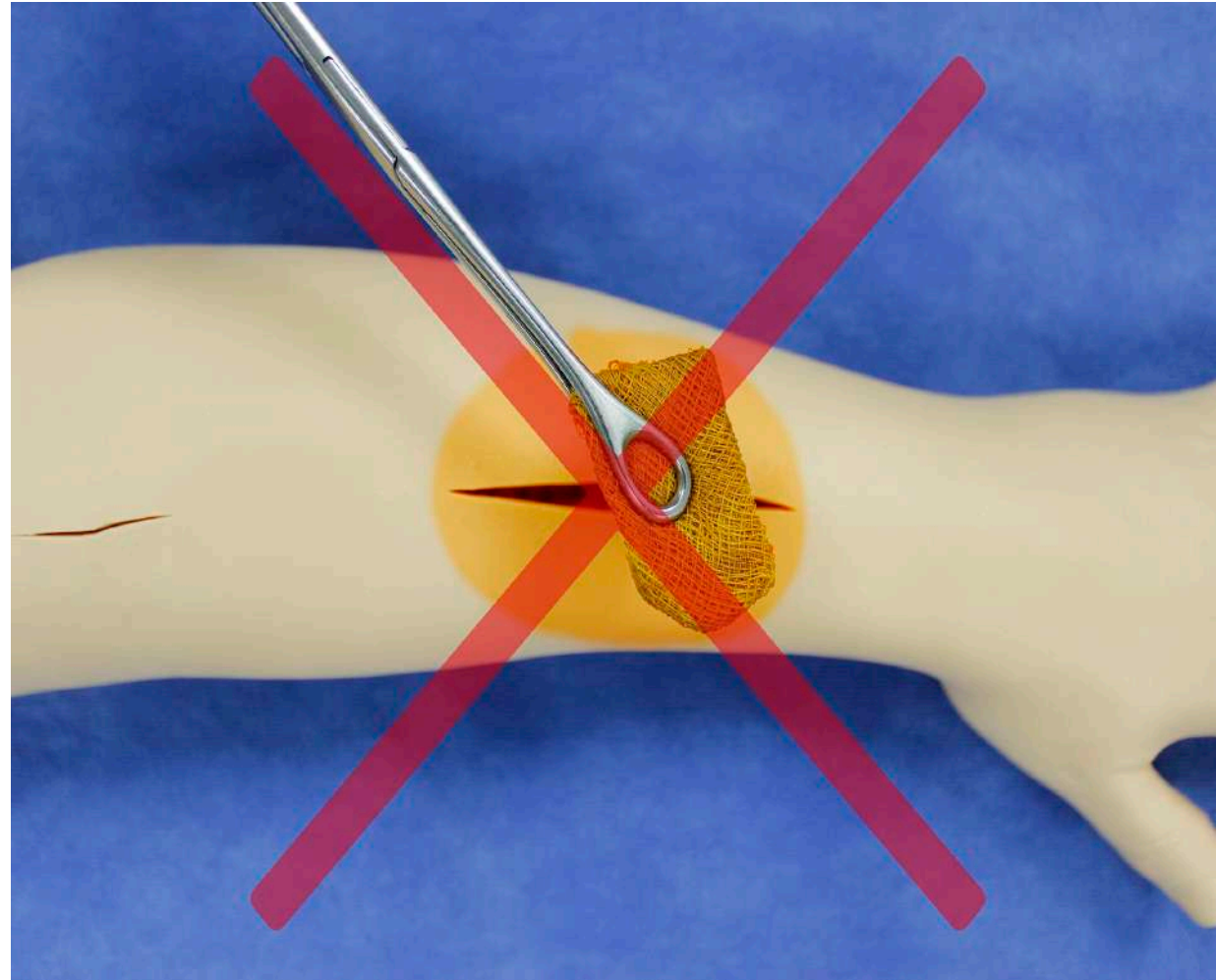
En aula-quirófano del Departamento.

Se podrá o no solicitar se realice lavado de manos quirúrgico por arrastre o preparación quirúrgica de manos.

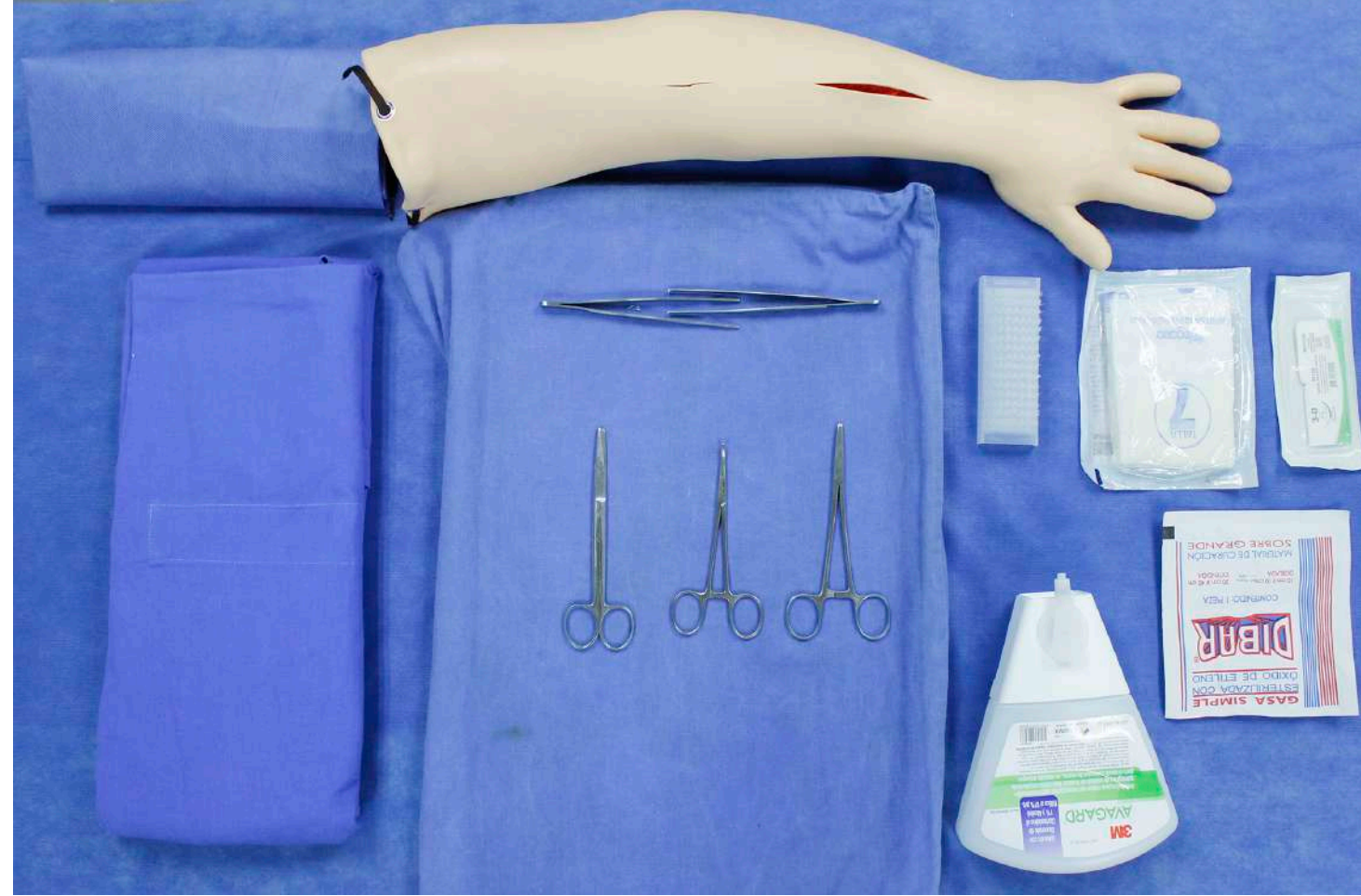- Modelo o simulador para sutura
- Jabón quirúrgico/Soluciones antisépticas a base de alcohol
- Cepillo quirúrgico, en caso necesario.
- Gorro
- Cubre bocas
- Bata quirúrgica
- Guantes estériles
- Gasas estériles
- Campos quirúrgicos
- Equipo de cirugía menor:
  - ✓ pinza de disección con dientes
  - ✓ pinza de disección sin dientes
  - ✓ porta agujas
  - ✓ tijera de mayo recta
  - ✓ pinza Kelly
- Nylon 2-0, 3-0, 4-0

## Consideraciones para el cuidado del simulador:

No utilizar antiséptico en el simulador.



Preparación del material.



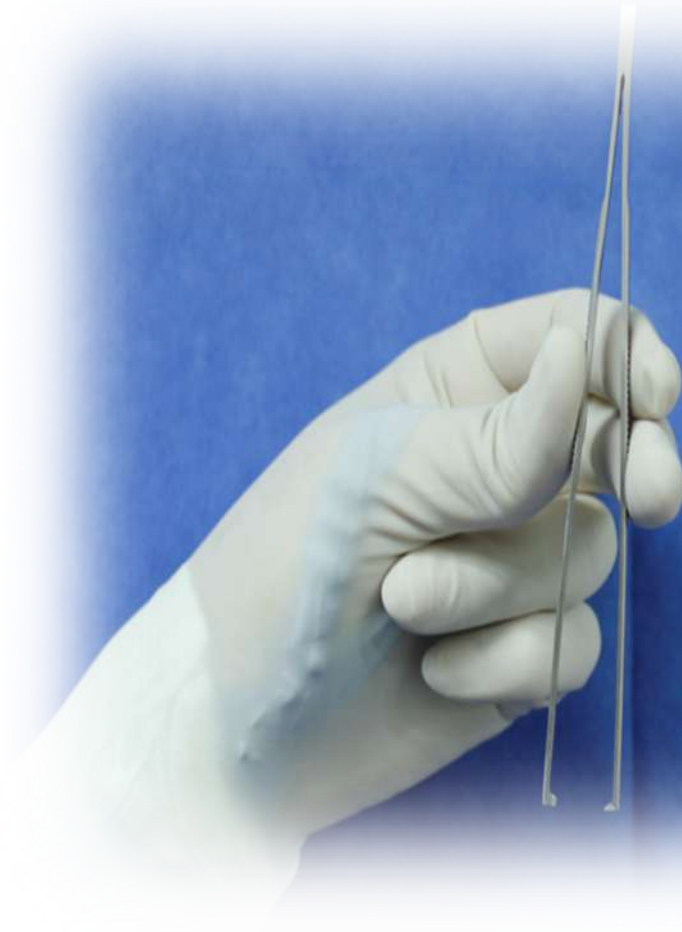## Técnica de Sutura

Para llevar a cabo una técnica correcta es necesario conocer la forma de tomar y sujetar el instrumental quirúrgico.

### Instrucción:

#### Pinza de disección:

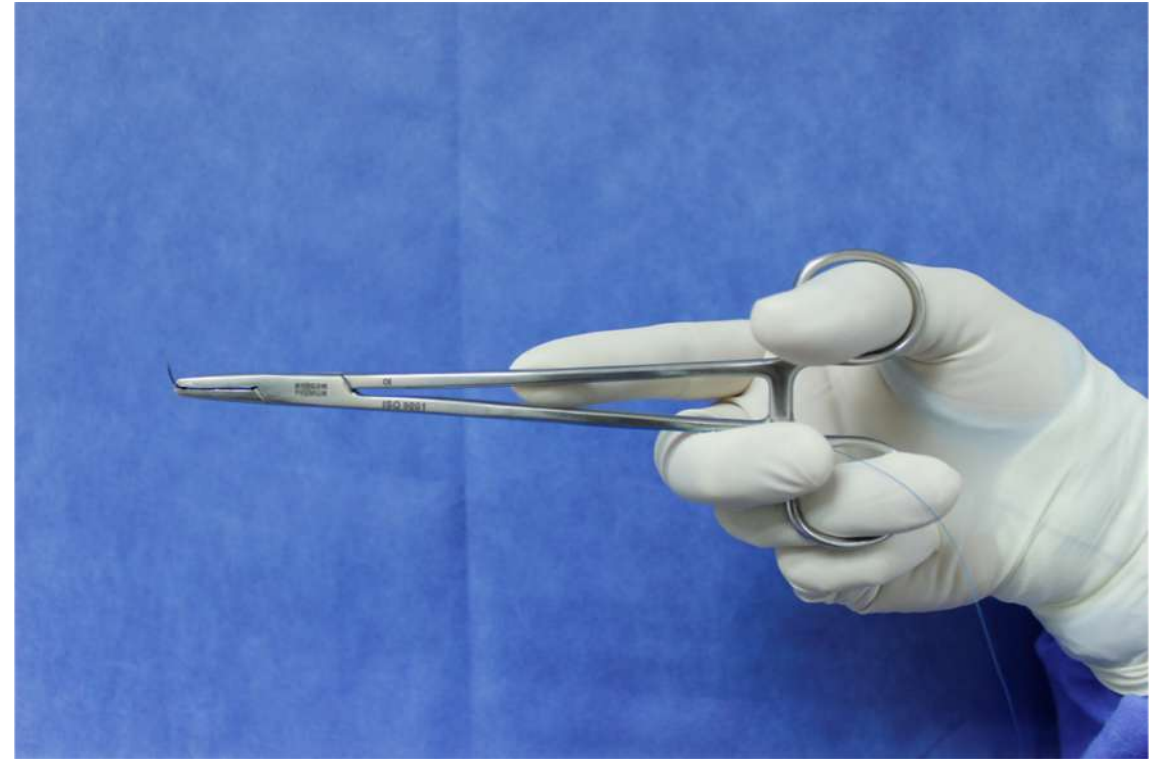
- Tomar la pinza de disección con dientes con la mano no dominante, sujetar de manera vertical o inclinada de ser necesario. Colocar el dedo pulgar en la rama que tiene dos dientes y los dedos índice y medio, en la rama con un solo diente para un mejor control y precisión.



Para llevar a cabo una técnica correcta es necesario conocer la forma de tomar y sujetar el instrumental quirúrgico.

**Instrucción:**

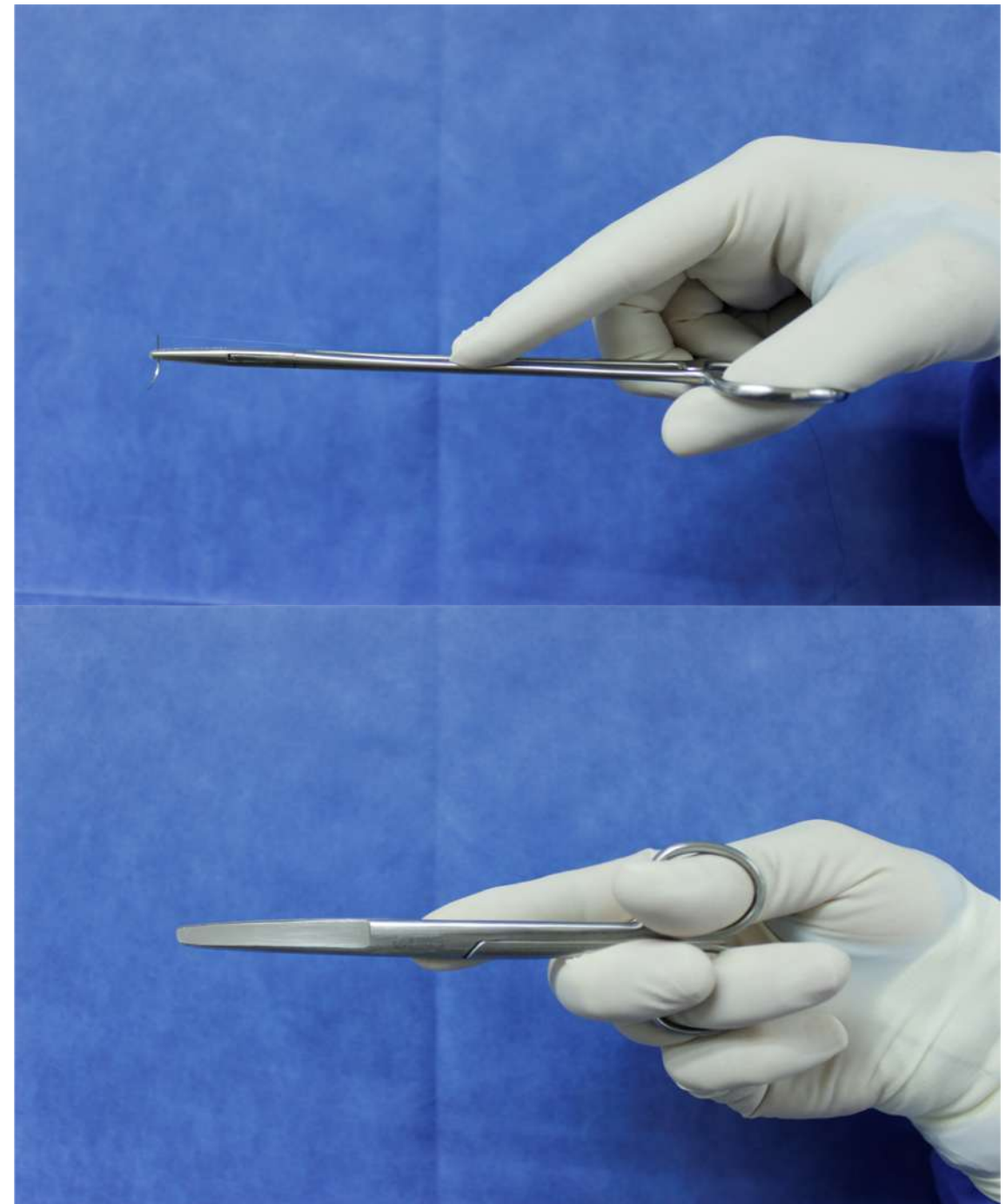
- **Instrumental con orificios para los dedos:** portaagujas, pinzas hemostáticas, tijeras:
- Tomar e introducir el dedo pulgar en el anillo superior, el dedo anular en el anillo inferior, el dedo índice sobre la intersección de sus ramas, dando control, precisión y orientación al mismo.



Para llevar a cabo una técnica correcta es necesario conocer la forma de tomar y sujetar el instrumental quirúrgico.

Instrucción:

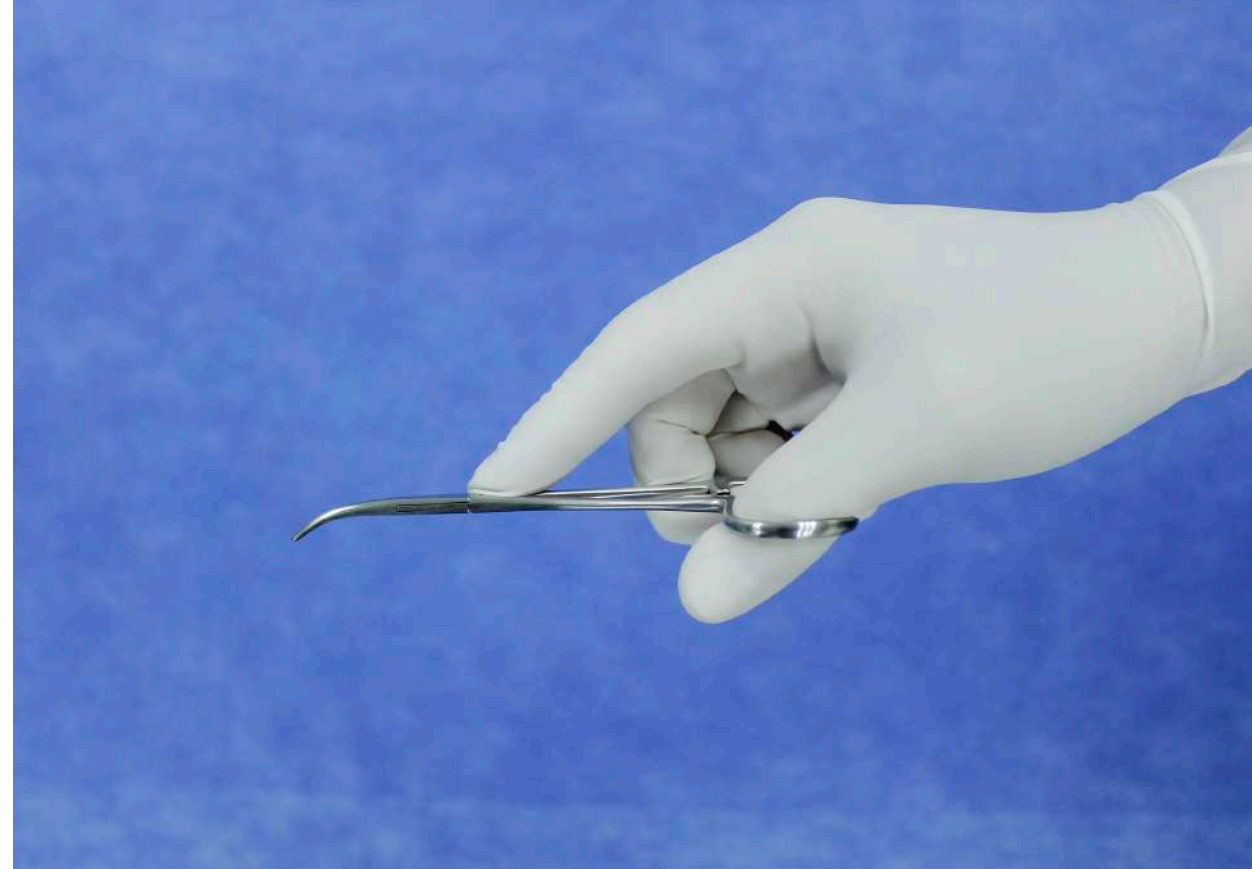
- **Instrumental con orificios para los dedos:** portaagujas, pinzas hemostáticas, tijeras: Tomar e introducir el dedo pulgar en el anillo superior, el dedo anular en el anillo inferior, el dedo índice sobre la intersección de sus ramas, dando control, precisión y orientación al mismo.



Para llevar a cabo una técnica correcta es necesario conocer la forma de tomar y sujetar el instrumental quirúrgico.

## Instrucción

- **Instrumental con orificios para los dedos:** portaagujas, pinzas hemostáticas, tijeras: Tomar e introducir el dedo pulgar en el anillo superior, el dedo anular en el anillo inferior, el dedo índice sobre la intersección de sus ramas, dando control, precisión y orientación al mismo.
- **Cuando el instrumental es curvo la concavidad estará hacia abajo.**

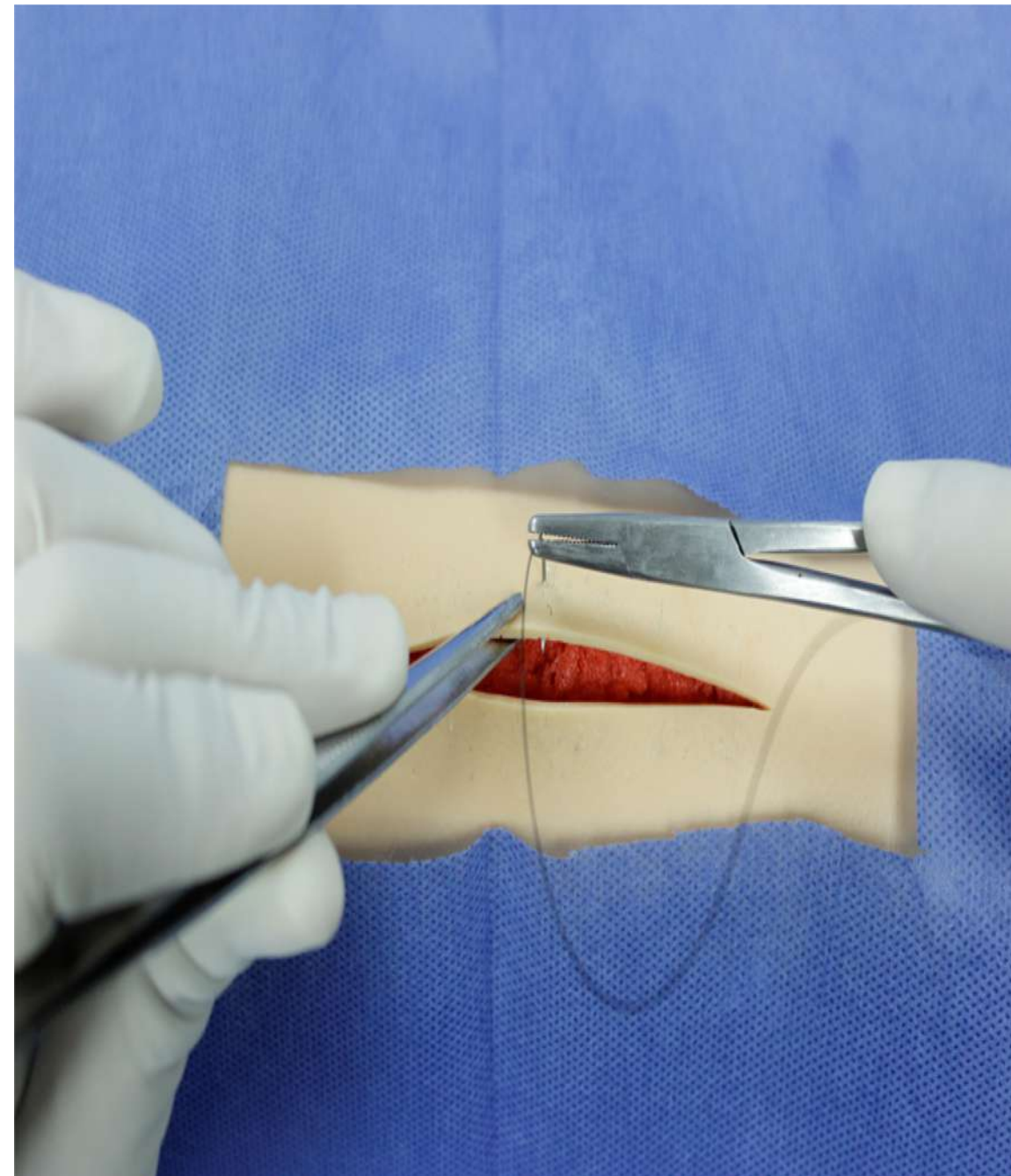


### I) Punto simple.

1. Revisar la longitud de la herida, iniciar en la parte media de la misma, equilibra la longitud y evita una sutura “fruncida”.
2. Iniciar del borde lejano al borde cercano de quien sutura.
3. Sujetar con firmeza, la aguja del hilo de sutura, en la unión de su tercio medio con el tercio distal, en la punta del portaagujas.

### Sutura en dos tiempos.

4. Tomar con la pinza de disección el borde lejano, introducir la punta de la aguja en ángulo recto, a un centímetro aproximado del borde de la herida hacia adentro, seguir la curvatura de esta, incluyendo piel y tejido subcutáneo, extraer la aguja en el tejido celular subcutáneo.

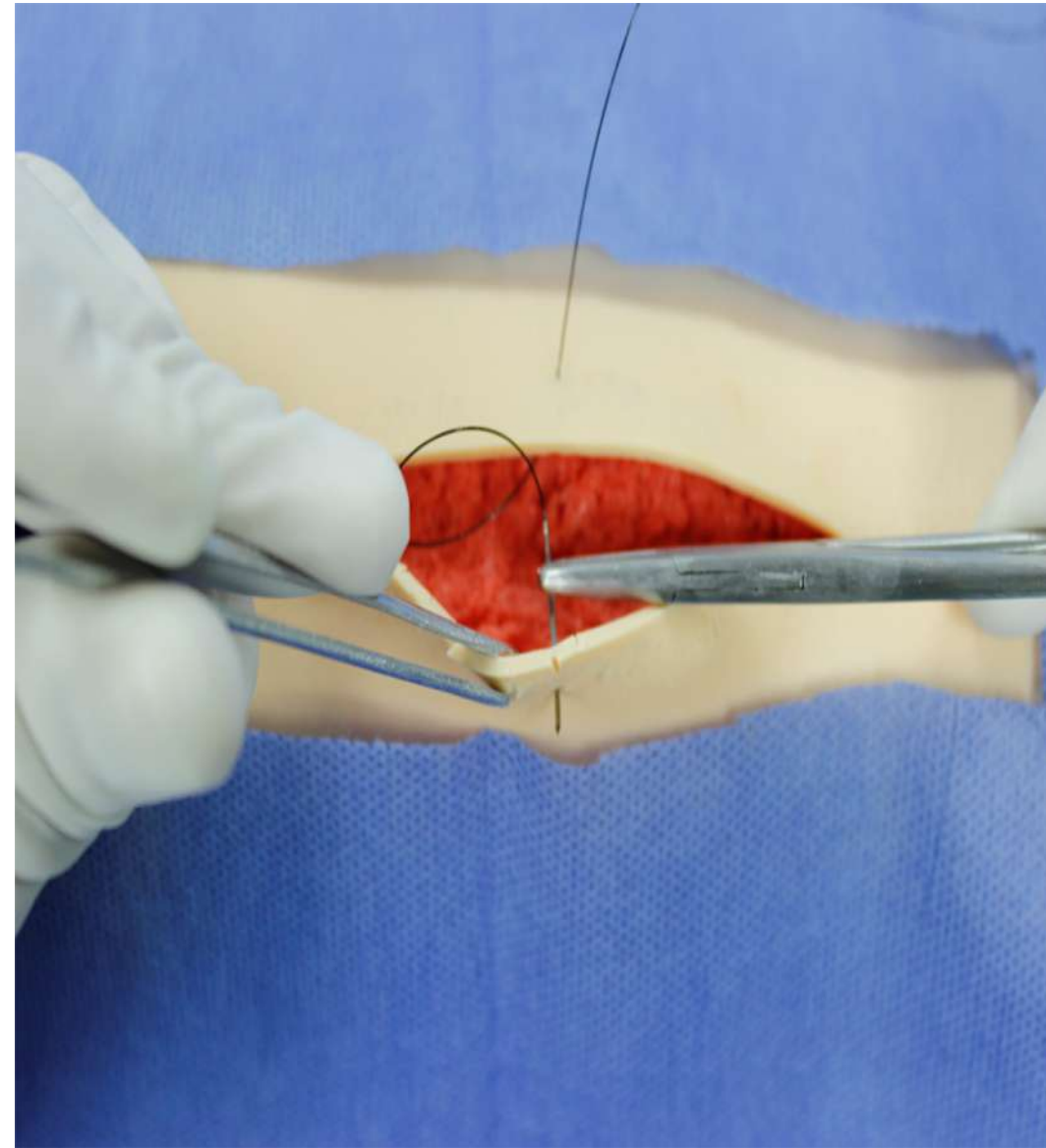




### I) Punto simple.

Revisar la longitud de la herida, iniciar en la parte media de la misma, equilibra la longitud y evita una sutura “fruncida”. Iniciar del borde lejano al borde cercano de quien sutura. Sujetar con firmeza, la aguja del hilo de sutura, en la unión de su tercio medio con el tercio distal, en la punta del portaagujas

5. Colocar nuevamente la aguja en la punta del portaagujas.
6. Tomar con la pinza de disección el borde cercano de la herida, e introducir la aguja en el tejido celular subcutáneo a la misma distancia del punto de extracción contralateral, extraer ésta en la piel a un centímetro aproximado del borde de la herida.



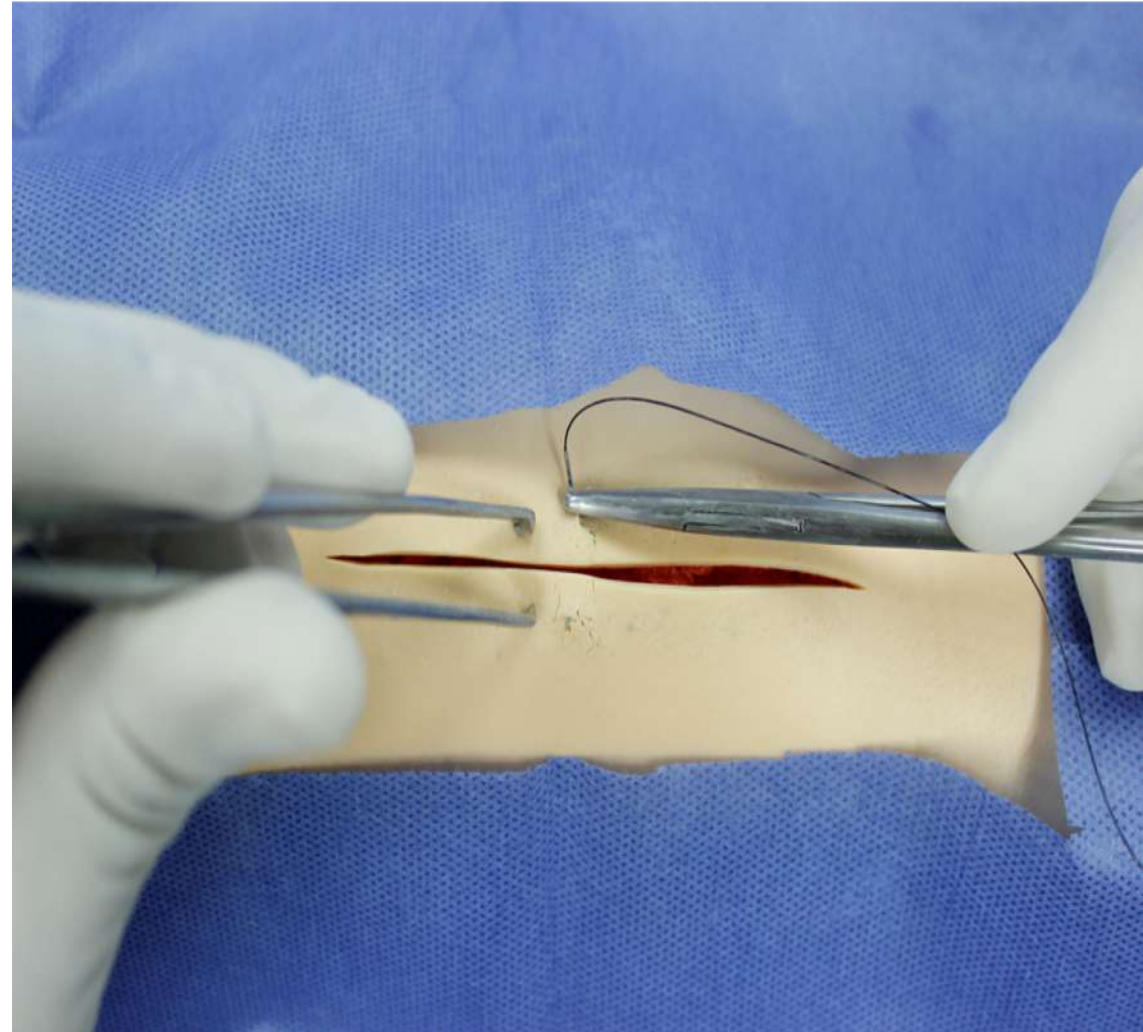
### I) Punto simple.

Revisar la longitud de la herida, iniciar en la parte media de la misma, equilibra la longitud y evita una sutura “fruncida”.

Iniciar del borde lejano al borde cercano de quien sutura. Sujetar con firmeza, la aguja del hilo de sutura, en la unión de su tercio medio con el tercio distal, en la punta del portaagujas

#### **Sutura en un tiempo**

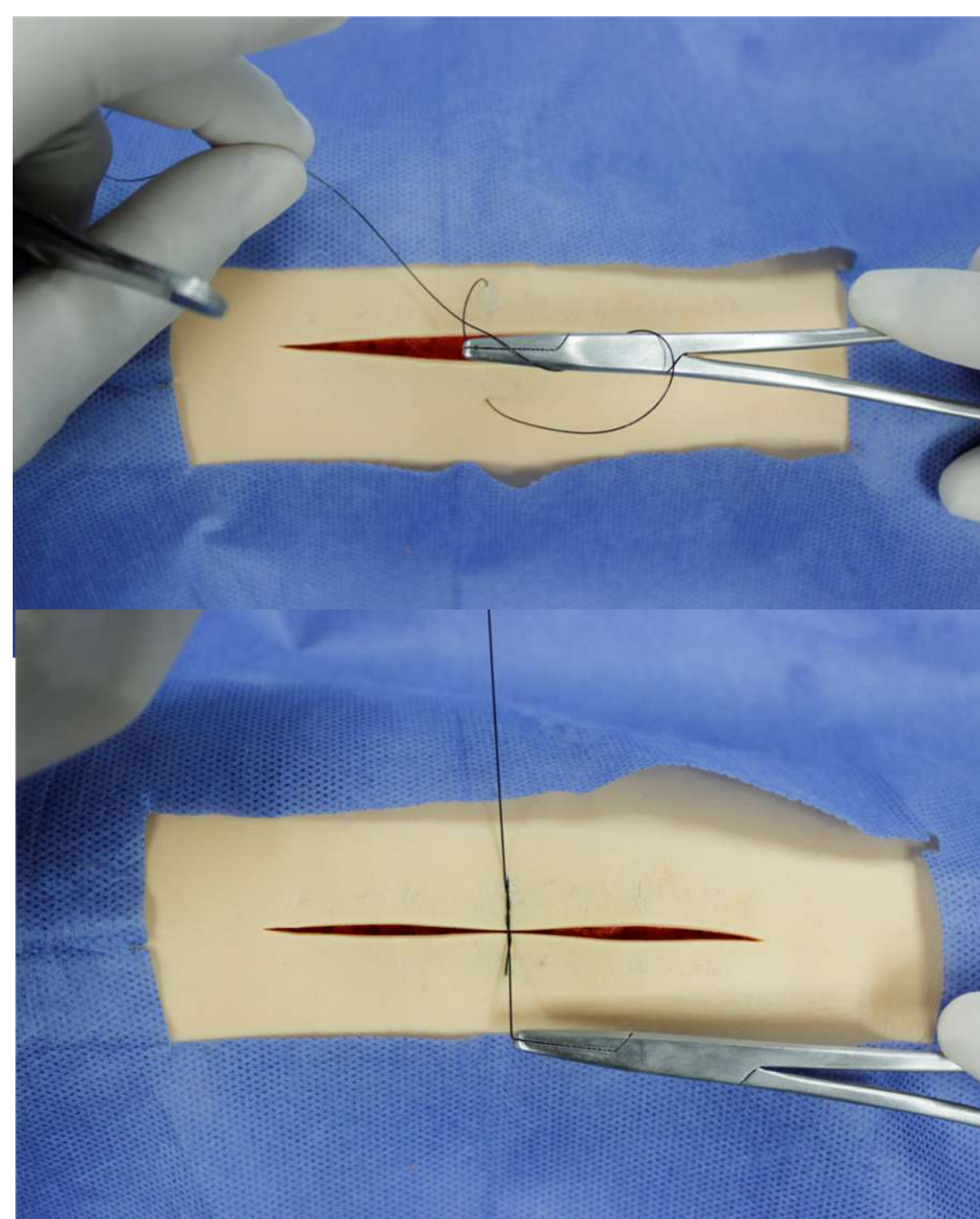
7. Tomar con la pinza de disección con dientes ambos bordes de la herida, e introducir en ángulo recto la aguja, seguir la curvatura de ésta y extraer la aguja en la piel del borde contralateral, a un centímetro aproximado en ambos lados.



### Anudar la sutura, para ambos casos

8.. Jalar el hilo de sutura y dejar 2 cm de longitud (extremo corto o parte distal del hilo de sutura) en el borde donde se introdujo la aguja, el extremo largo o parte proximal del hilo de sutura que contiene la aguja se encuentre del lado del cirujano.

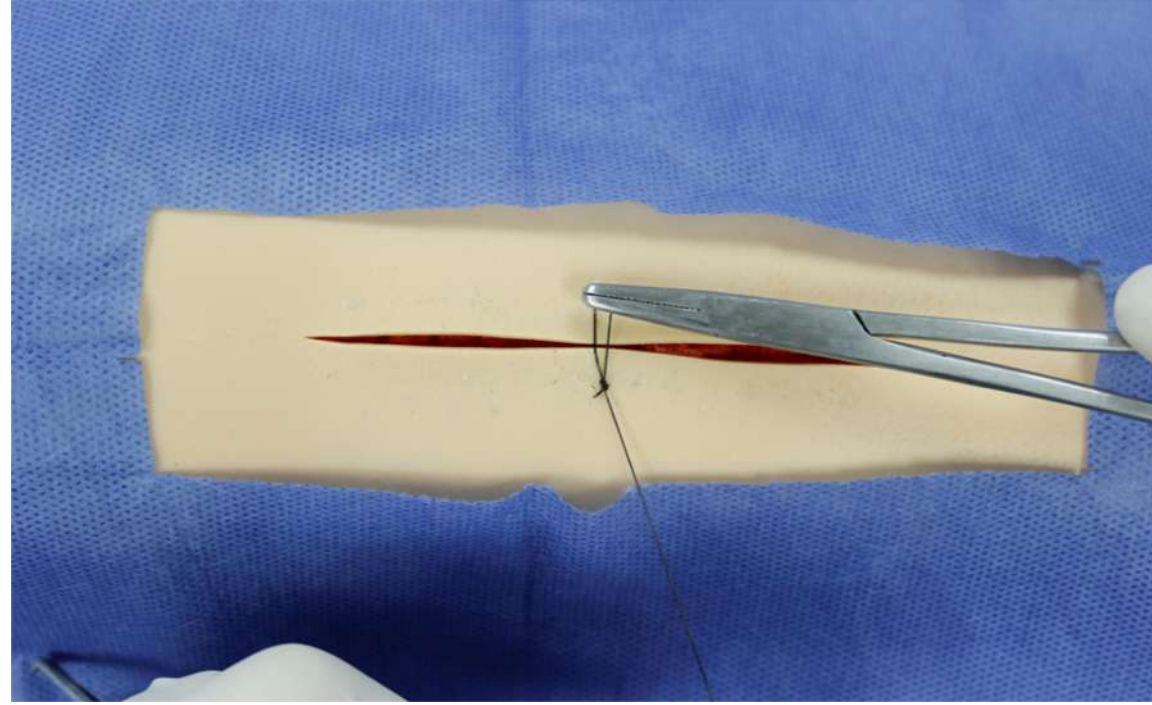
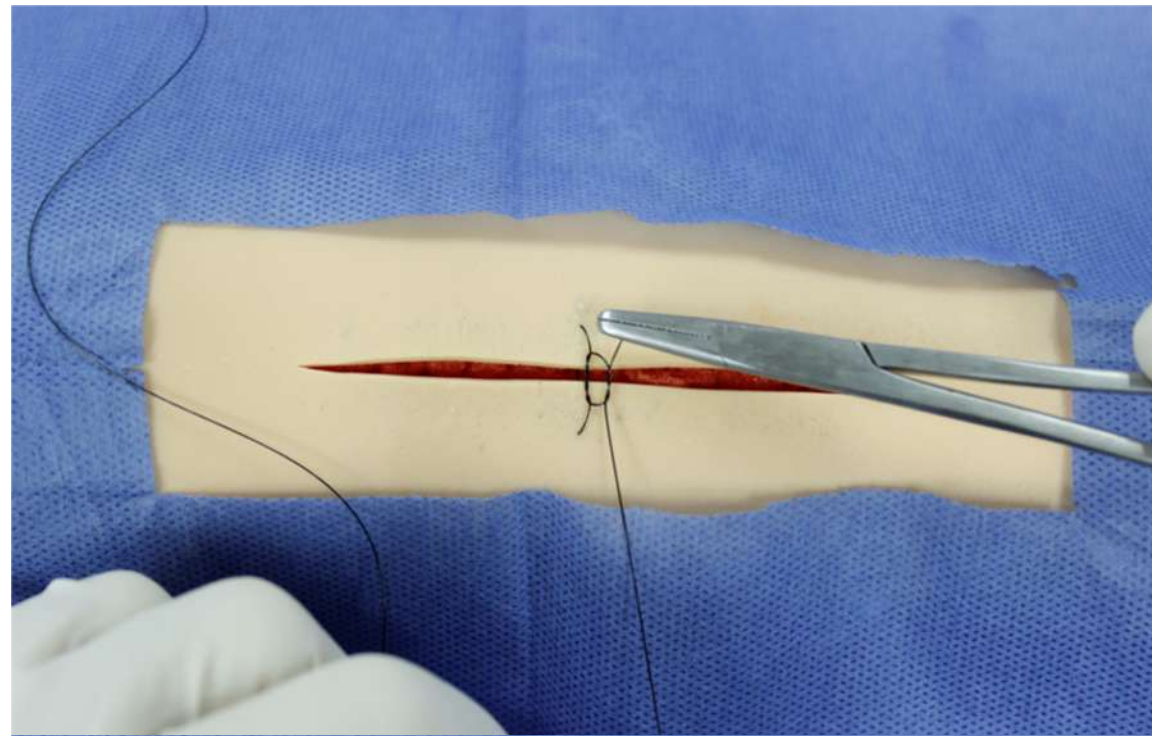
9. Colocar el portaagujas en medio y sobre los extremos del hilo de sutura, dar **dos** lazadas del hilo de sutura largo, con el portaagujas tomar con la punta de éste la punta del extremo corto y anudar. Dejar el extremo corto ahora del lado del cirujano.



### Anudar la sutura

Jalar el hilo de sutura y dejar 2 cm de longitud (extremo corto o parte distal del hilo de sutura) en el borde donde se introdujo la aguja, el extremo largo o parte proximal del hilo de sutura que contiene la aguja se encuentre del lado del cirujano.

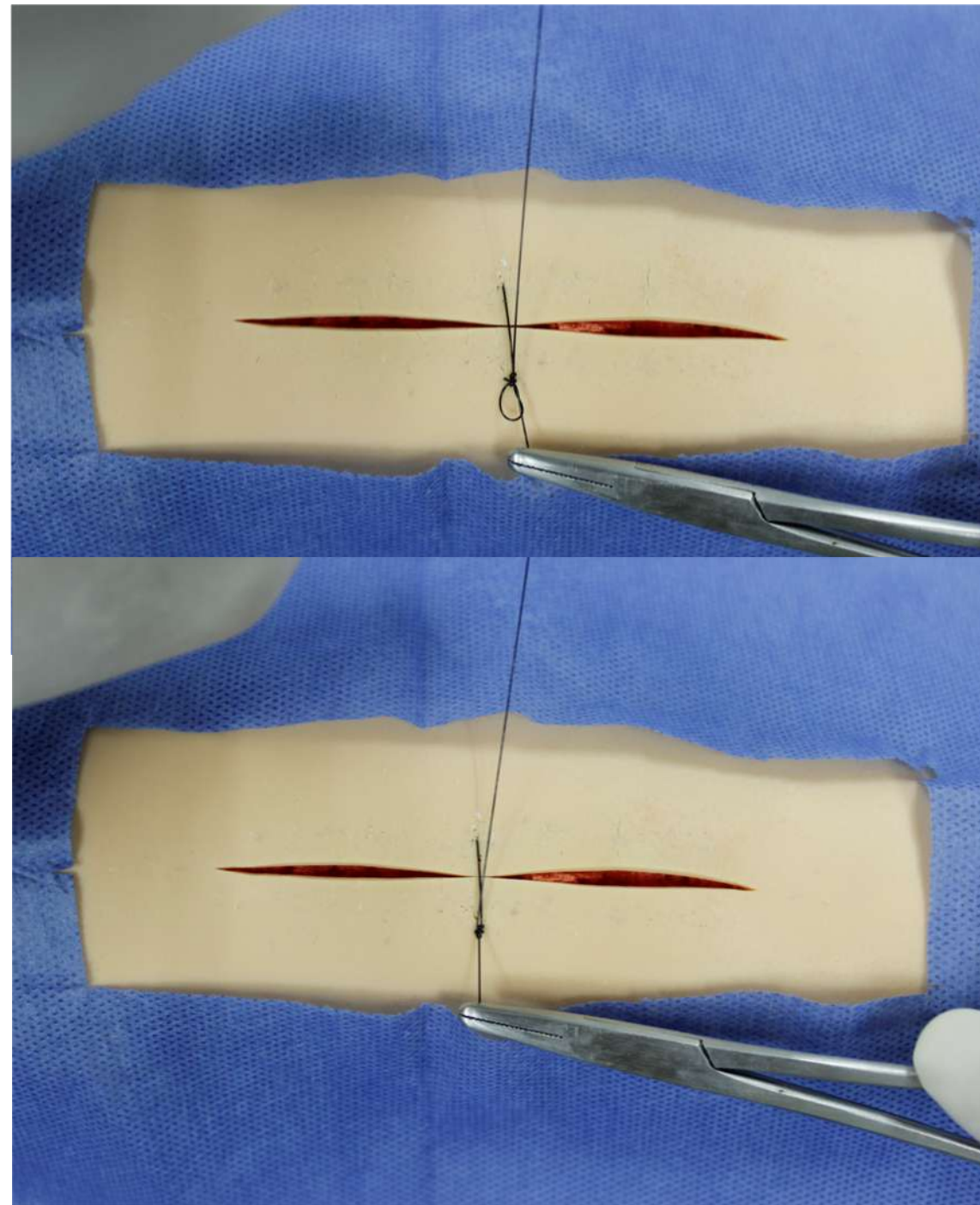
10. Repetir el procedimiento anterior pero ahora dar solo **una** lazada y dejar el extremo corto, ahora del lado contrario al cirujano, con esto “cuadra” el punto de sutura.



### Anudar la sutura

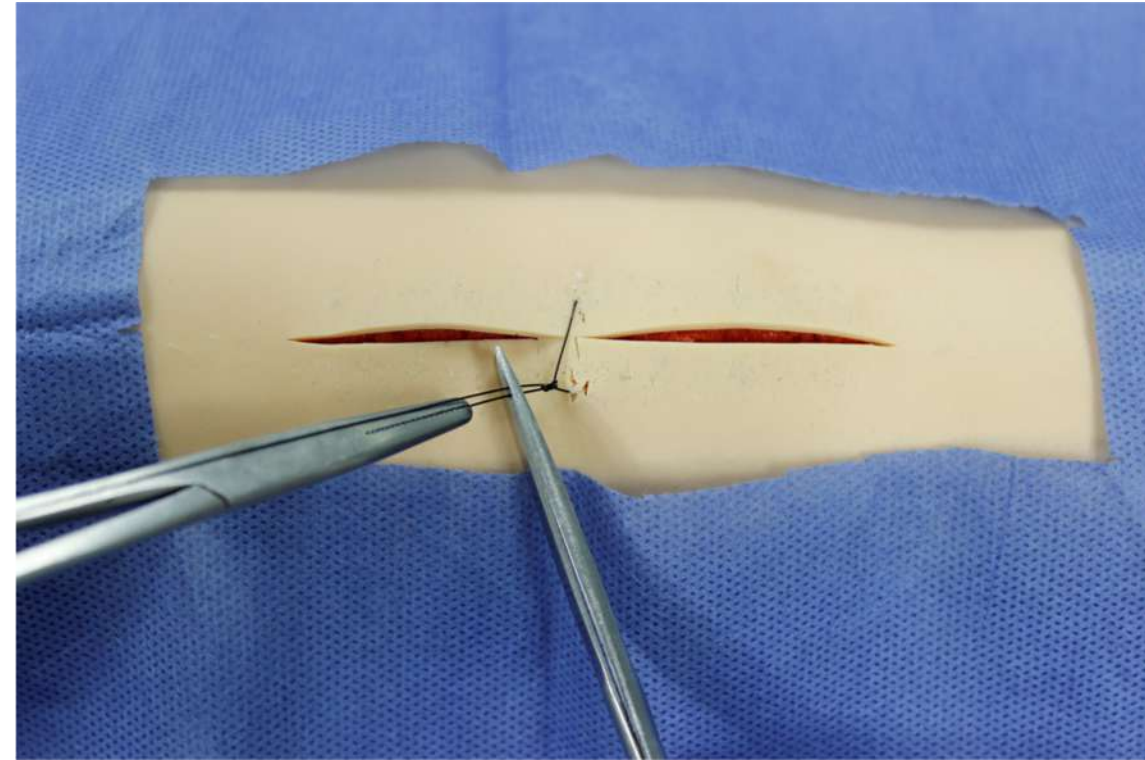
Jalar el hilo de sutura y dejar 2 cm de longitud (extremo corto o parte distal del hilo de sutura) en el borde donde se introdujo la aguja, el extremo largo o parte proximal del hilo de sutura que contiene la aguja se encuentre del lado del cirujano.

11. Realizar un tercer nudo con una lazada, para reforzar el nudo.



**Anudar la sutura**

12. Cortar a 0.5 mm aproximado, el hilo de sutura en ambos cabos.



13. Realizar limpieza de la herida con solución salina o agua estéril, sin frotar.

14. Secar y cubrir la herida con apósito.

### **Retiro de Punto Simple**

15. Realizar antisepsia de la herida y verificar la efectiva cicatrización de la herida.

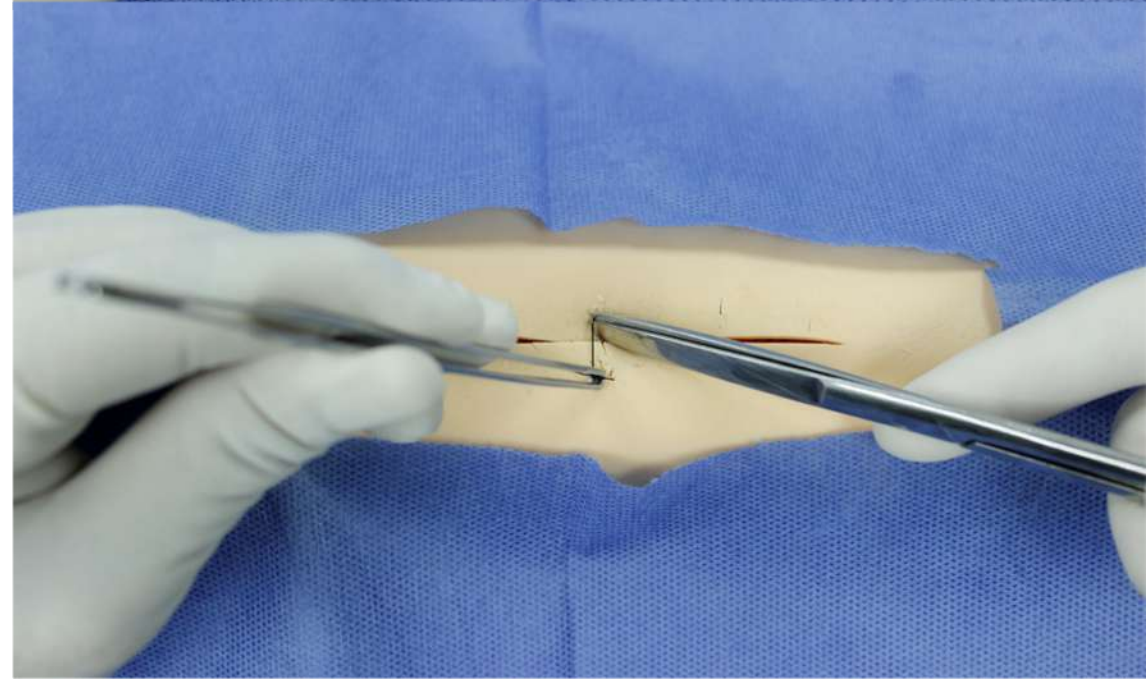
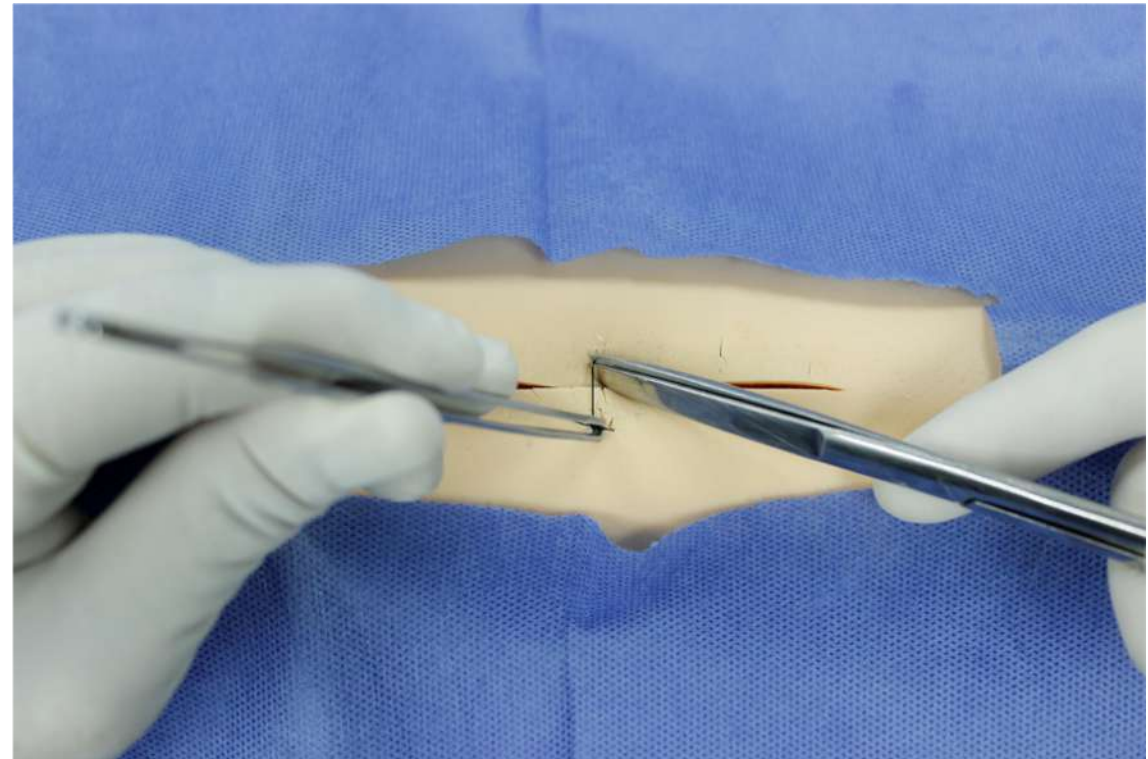
16. Tomar con la pinza de disección el nudo del punto de sutura y traccionar hacia arriba.

17. Tomar la tijera de Mayo e introducir la rama roma de esta en el espacio entre la sutura y la piel, lo más cercano a la misma. El área de corte de la tijera será la suficiente para realizar el corte del hilo de sutura.

18. Realizar el corte en un tiempo.

19. Extraer el material de sutura con la pinza de disección.

20. Limpiar la herida con gasa seca y termina el procedimiento.



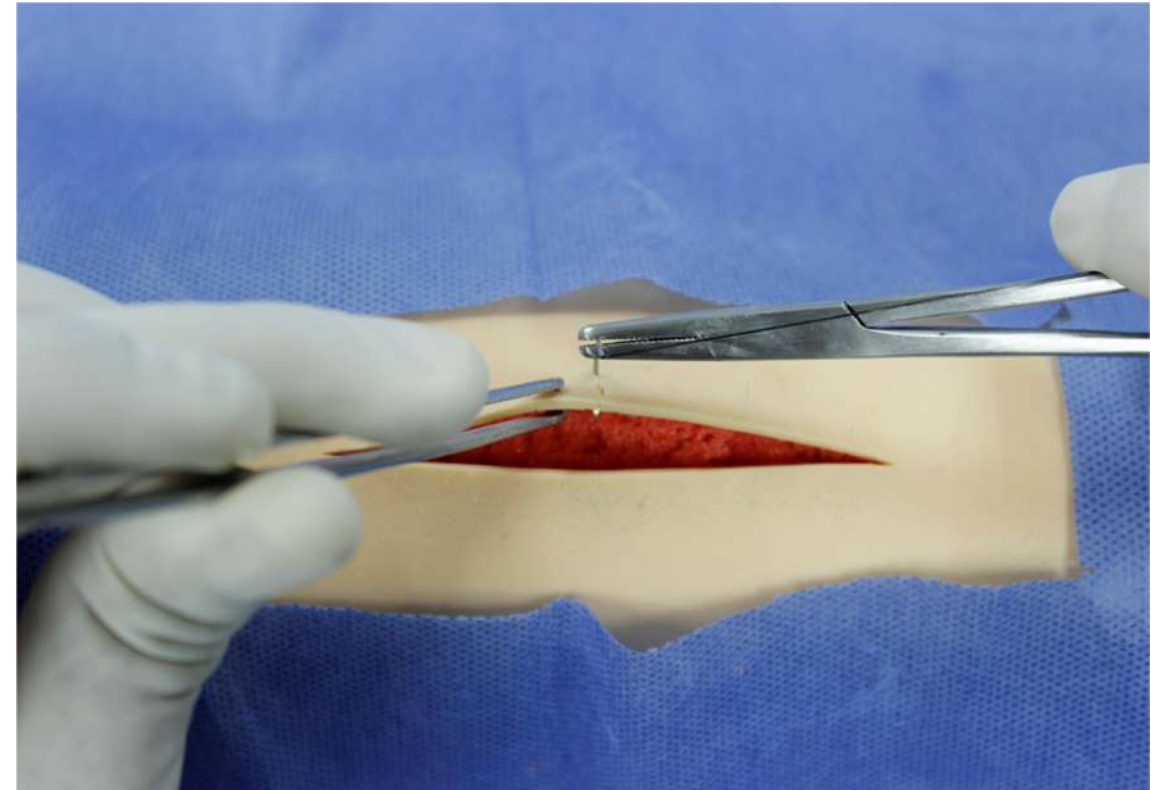
## II) Punto Sarnoff

1. Revisar la longitud de la herida, iniciar en la parte media de la misma, equilibra la longitud y evitar una sutura “fruncida”.
2. Iniciar del borde lejano al borde cercano de quien sutura.
3. Sujetar con firmeza, la aguja del hilo de sutura, en la unión de su tercio medio con el tercio distal, en la punta del portaagujas

### Sutura en dos tiempos

#### Punto lejos-lejos:

4. Tomar con la pinza de disección el borde de la herida, e introducir la punta de la aguja en ángulo recto, a un centímetro aproximado del borde de la herida hacia adentro, seguir la curvatura de ésta, incluir piel y tejido celular subcutáneo y extraer la aguja en éste.





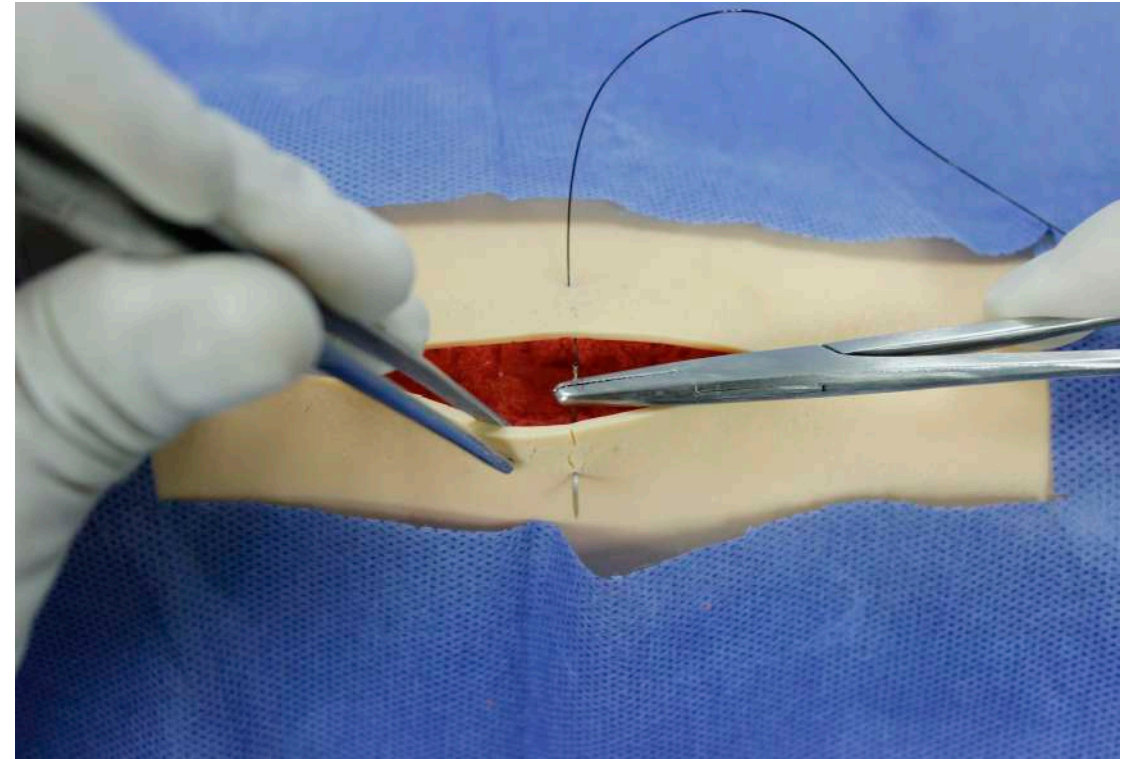
## II) Punto Sarnoff

Revisar la longitud de la herida, iniciar en la parte media de la misma, equilibra la longitud y evita una sutura “fruncida”.

Iniciar del borde lejano al borde cercano de quien sutura. Sujetar con firmeza, la aguja del hilo de sutura, en la unión de su tercio medio con el tercio distal, en la punta del portaagujas

### Sutura en dos tiempos

5. Colocar nuevamente la aguja en la punta del portaagujas, sujetar con la pinza de disección el borde de la herida contralateral, e introducir la aguja en el tejido celular subcutáneo a la misma distancia del punto de salida contralateral, extraer está en la piel a un centímetro aproximado del borde de la herida.



## II) Punto Sarnoff

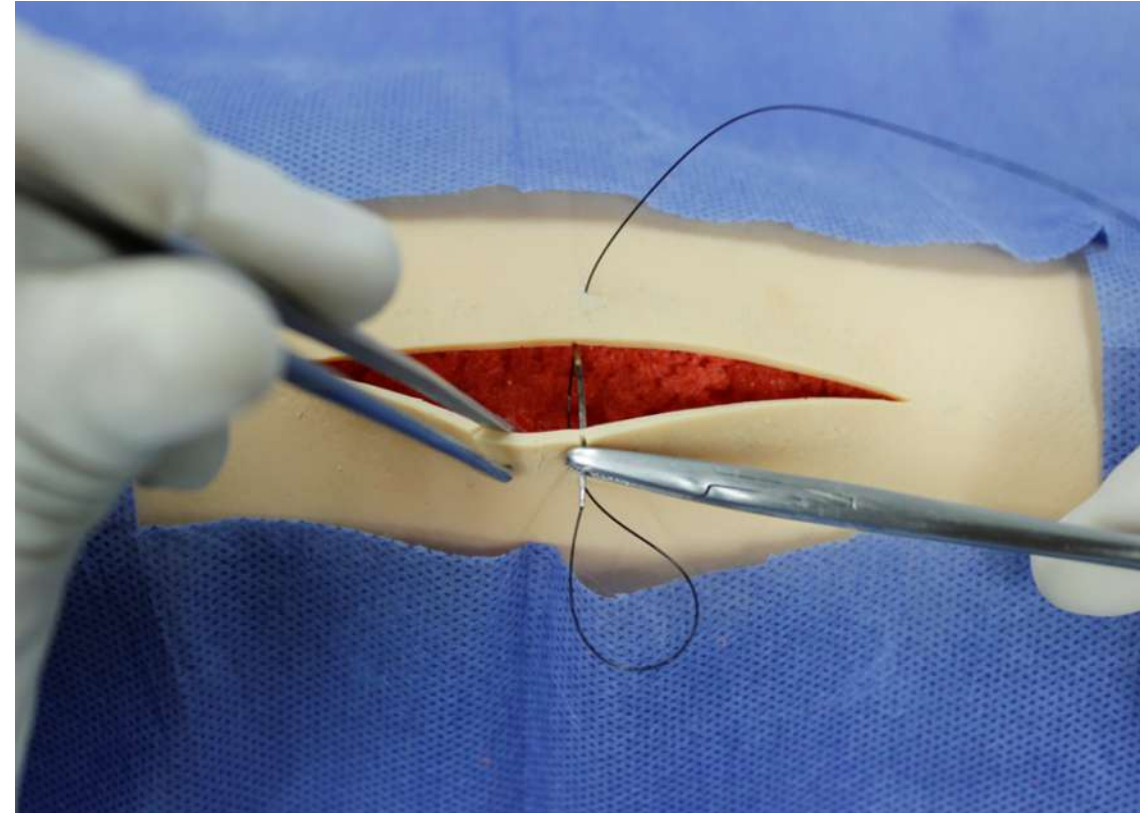
Revisar la longitud de la herida, iniciar en la parte media de la misma, equilibra la longitud y evita una sutura “fruncida”.

Iniciar del borde lejano al borde cercano de quien sutura. Sujetar con firmeza, la aguja del hilo de sutura, en la unión de su tercio medio con el tercio distal, en la punta del portaagujas

### Sutura en dos tiempos

#### Punto cerca – cerca:

6. Tomar con la pinza de disección el borde de la herida del lado donde salió la aguja, e insertar en ese mismo lado a dos mm aproximado del borde de la herida seguir la curvatura de ésta y extraer en la dermis ipsilateral.



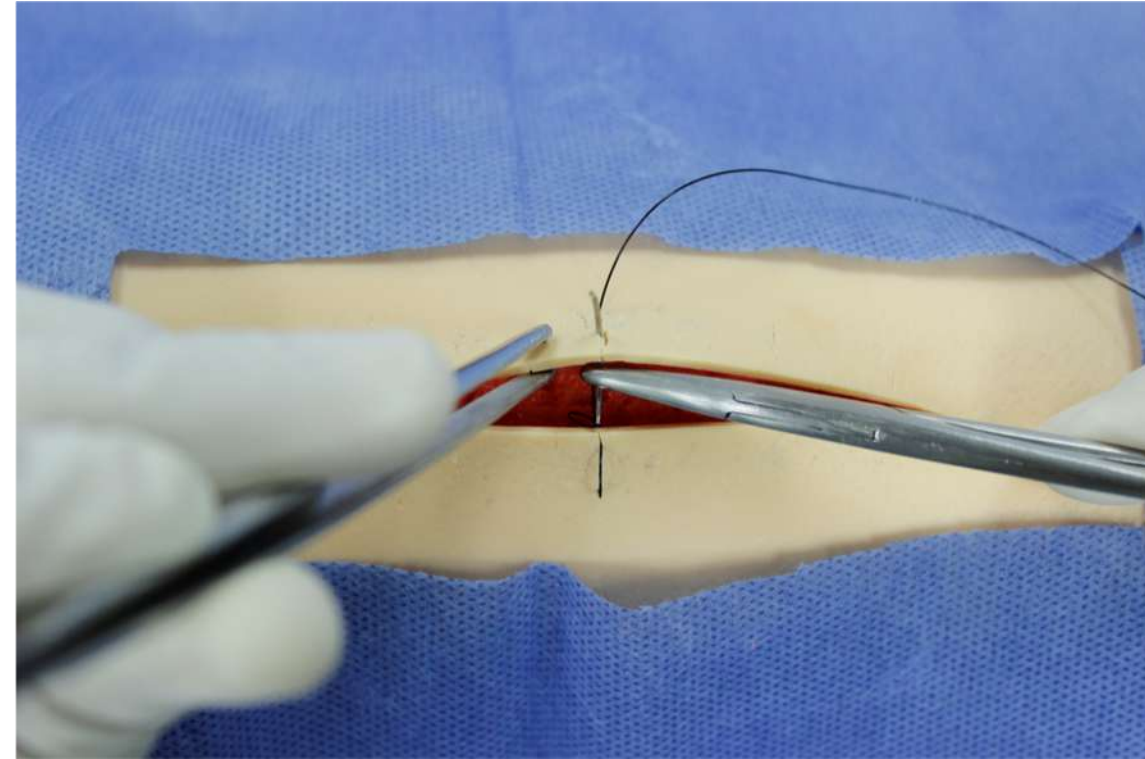
## II) Punto Sarnoff

Revisar la longitud de la herida, iniciar en la parte media de la misma, equilibra la longitud y evita una sutura “fruncida”.

Iniciar del borde lejano al borde cercano de quien sutura. Sujetar con firmeza, la aguja del hilo de sutura, en la unión de su tercio medio con el tercio distal, en la punta del portaagujas

### Sutura en dos tiempos

7. Colocar nuevamente la aguja en la punta del portaagujas, sujetar con la pinza de disección el borde de la herida contralateral, e introducir la aguja en la dermis a la misma distancia del punto de extracción contralateral y extraer en la piel a dos mm aproximado del borde de la herida.



## II) Punto Sarnoff

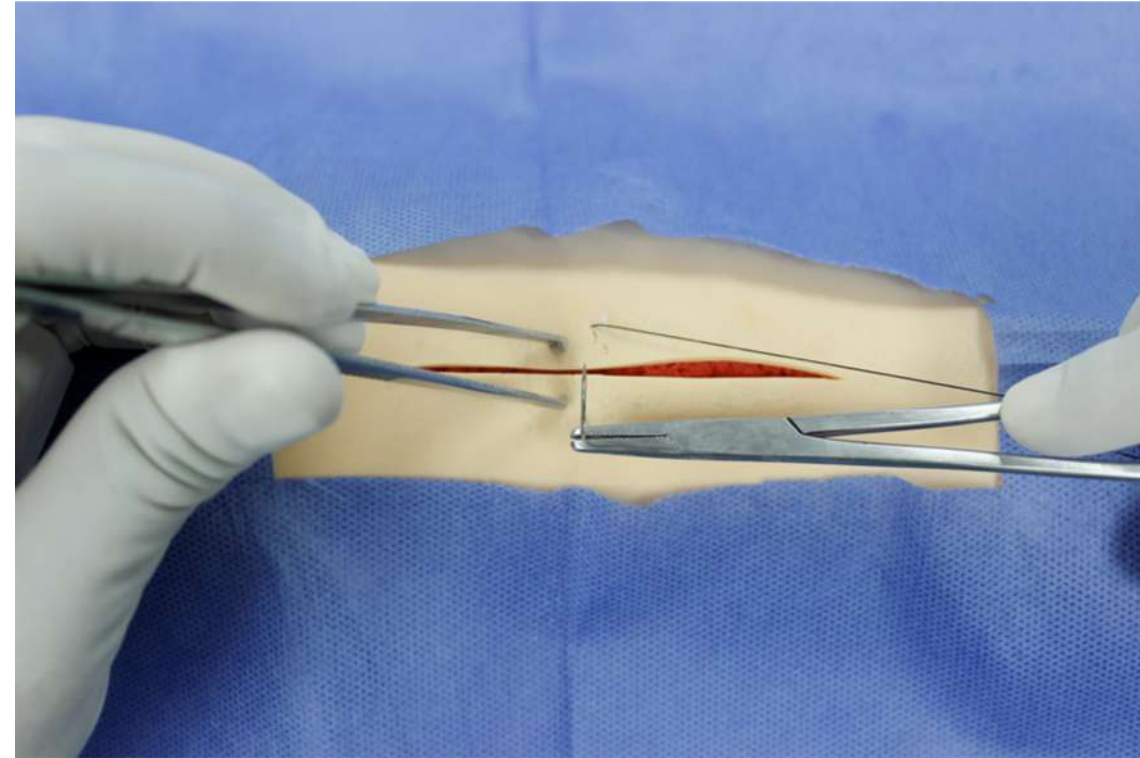
Revisar la longitud de la herida, iniciar en la parte media de la misma, equilibra la longitud y evita una sutura “fruncida”.

Iniciar del borde lejano al borde cercano de quien sutura. Sujetar con firmeza, la aguja del hilo de sutura, en la unión de su tercio medio con el tercio distal, en la punta del portaagujas

### Sutura en un tiempo

#### Punto lejos - lejos:

8. Tomar con la pinza de disección con dientes ambos bordes de la herida e introducir en ángulo recto la aguja, seguir la curvatura de ésta y extraer en la piel del borde contralateral, un centímetro aproximado en ambos lados.



## II) Punto Sarnoff

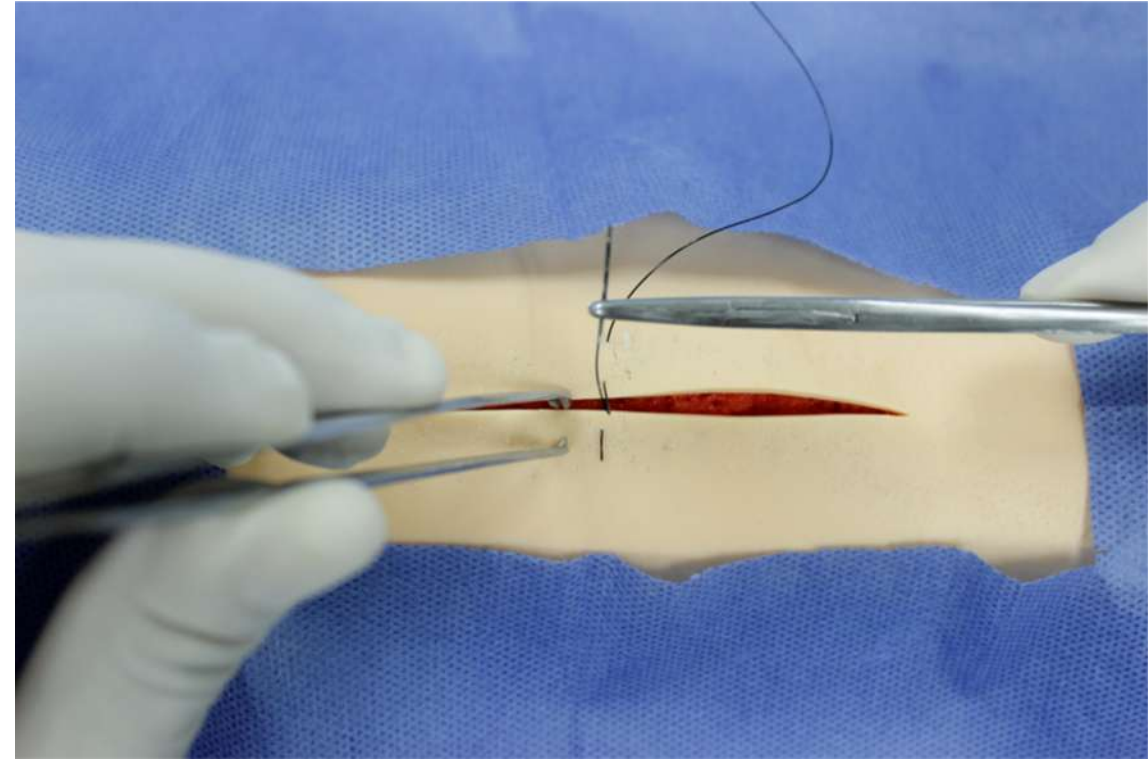
Revisar la longitud de la herida, iniciar en la parte media de la misma, equilibra la longitud y evita una sutura “fruncida”.

Iniciar del borde lejano al borde cercano de quien sutura. Sujetar con firmeza, la aguja del hilo de sutura, en la unión de su tercio medio con el tercio distal, en la punta del portaagujas

### Sutura en un tiempo

#### Punto cerca – cerca:

9. Tomar con la pinza de disección el borde de la herida del lado donde salió la aguja, e insertar la misma en ese mismo lado a dos mm aproximados del borde de la herida, seguir la curvatura de ésta y asegurar que en este movimiento se tome dermis de ambos lados y extraer la aguja en la piel a dos mm aproximados del borde de la herida.



## II) Punto Sarnoff

### Anudar la sutura

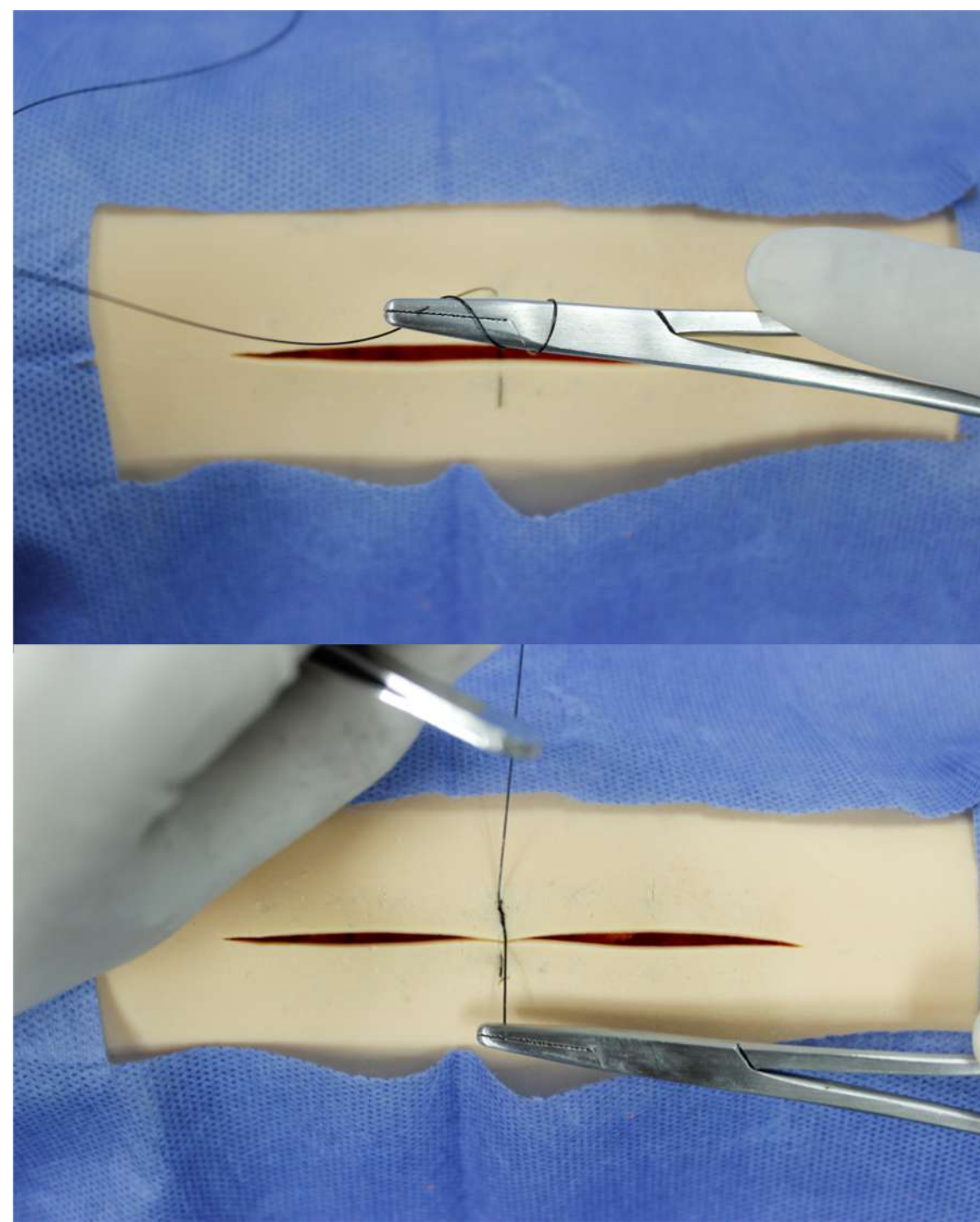
10. Jalar el hilo de sutura y dejar 2 cm de longitud (extremo corto o parte distal del hilo de sutura) en el borde donde se introdujo la aguja, el extremo largo o parte proximal del hilo de sutura que contiene la aguja se encuentre del lado del cirujano.

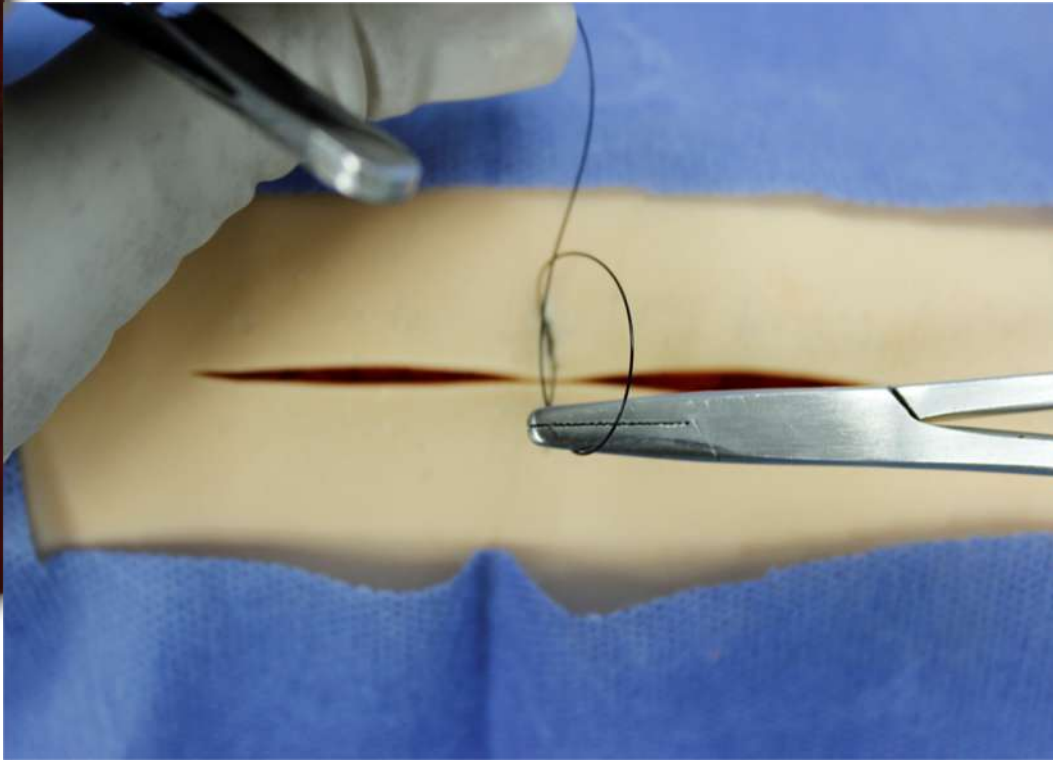
11. Colocar el portaagujas en medio y sobre los extremos del hilo de sutura, dar dos lazadas del hilo de sutura largo, con el portaagujas, tomar con la punta de éste la punta del extremo corto y anudar. Dejar el extremo corto ahora del lado del cirujano.

12. Repetir el procedimiento anterior dar solo una lazada, y dejar el extremo corto, ahora del lado contrario al cirujano, con esto cuadra el punto de sutura.

13 . Realizar un tercer nudo con una lazada, para reforzar el nudo.

**Ver secuencia.**

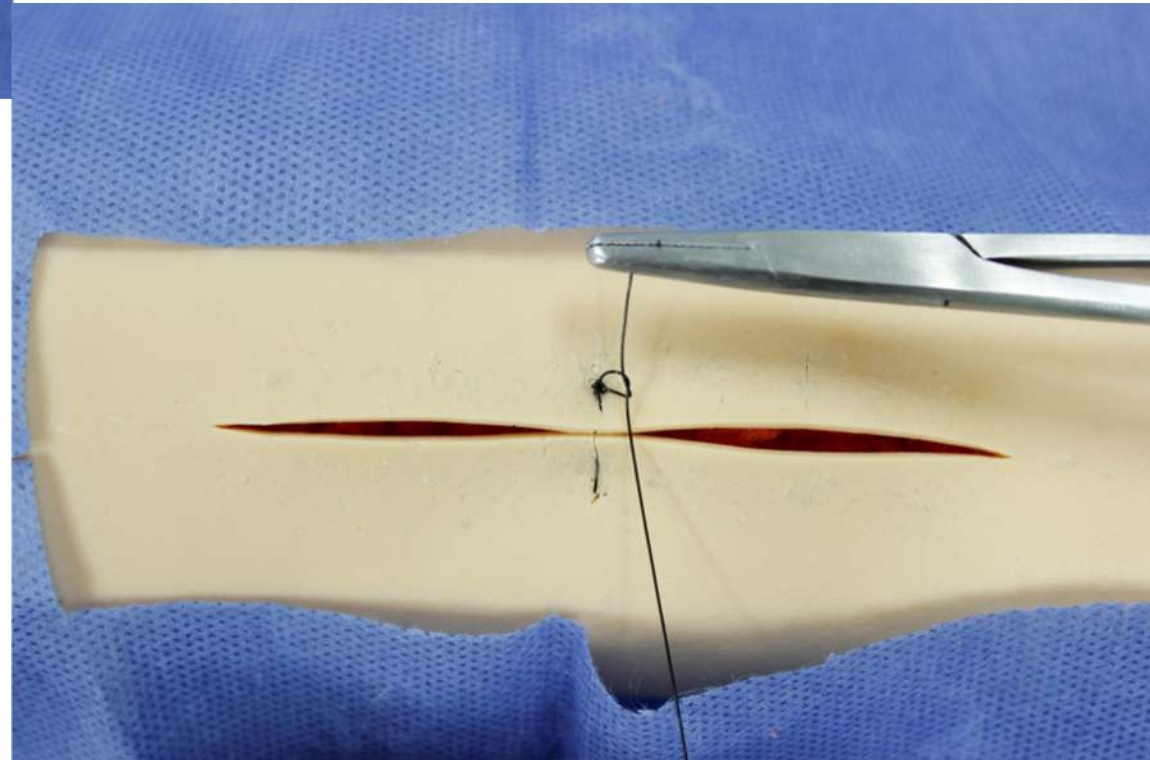




**Anudar la sutura**

Seguir el procedimiento antes descrito.

**Ver secuencia.**

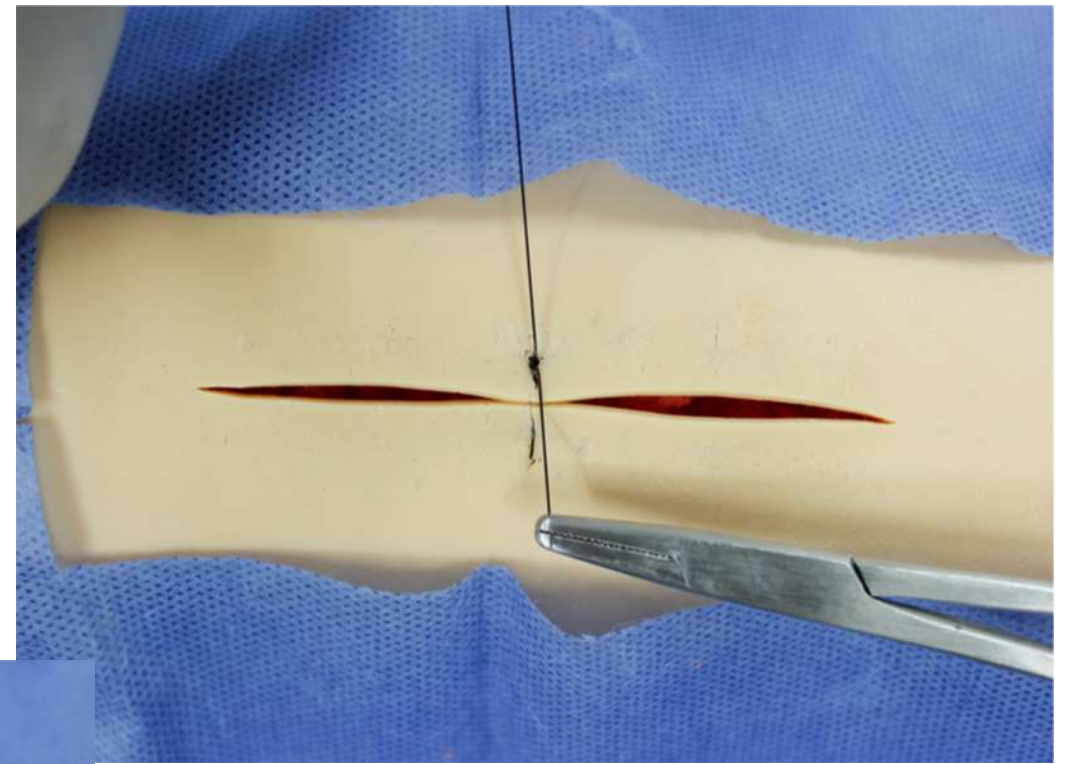
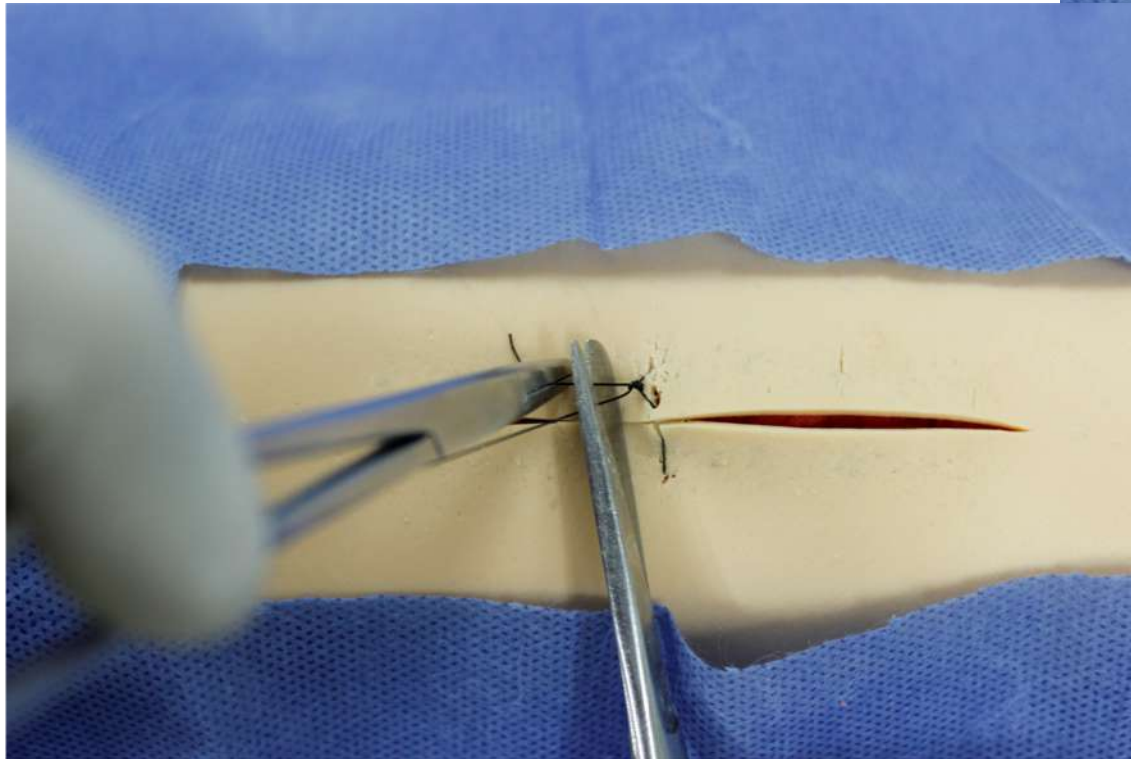


**Anudar la sutura**

Seguir el procedimiento antes descrito.

**Ver secuencia.**

32





### Retiro de Punto Sarnoff

14. Realizar antisepsia en la herida y verificar la efectiva cicatrización de la herida.

15. Tomar con la pinza de disección el nudo del punto de sutura y lo traccionar hacia arriba.

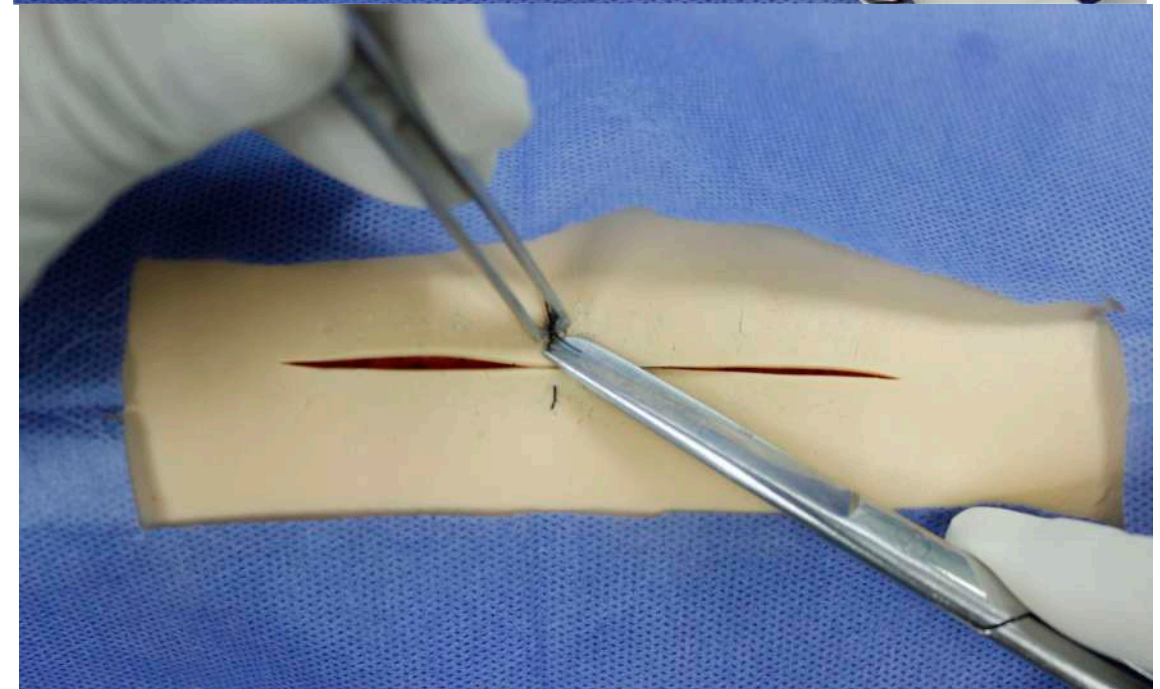
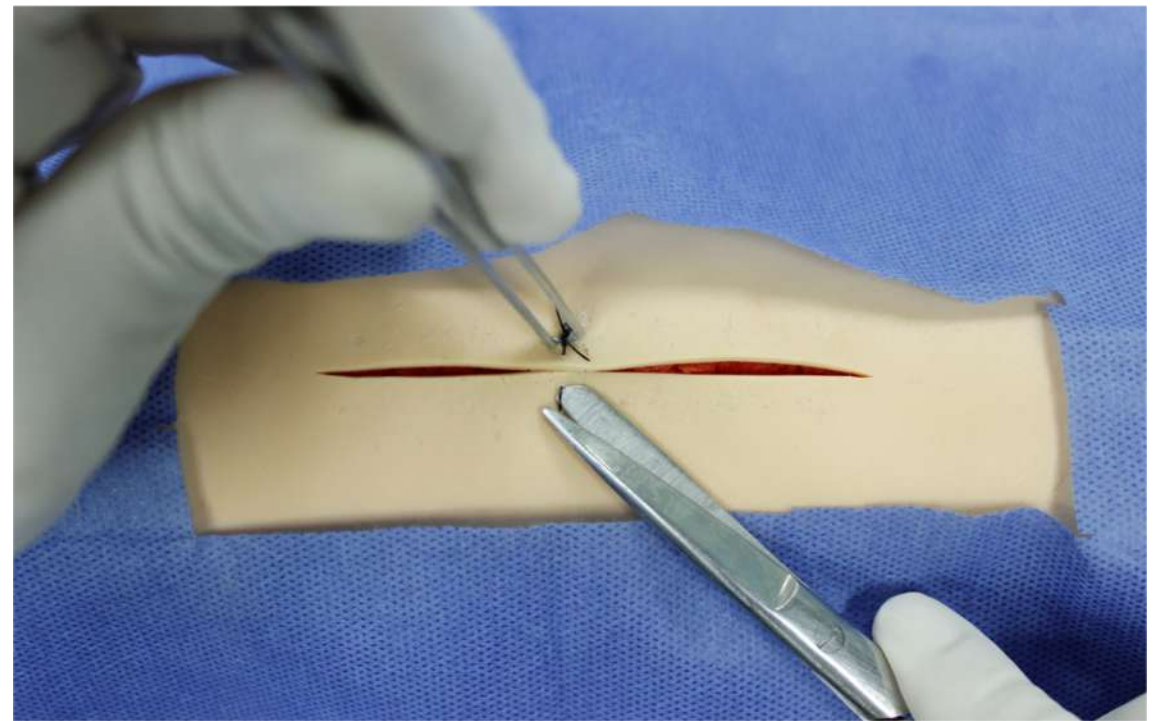
16. Tomar la tijera Mayo, e introducir la rama roma de esta en el espacio entre la sutura y la piel, lo más cercano a la misma. El área de corte de la tijera será la suficiente para realizar el corte del hilo de sutura.

17. Realizar el corte lo más cercano a la piel en el punto lejos y otro corte en el punto cerca.

18 Extraer el material de sutura con la pinza de disección.

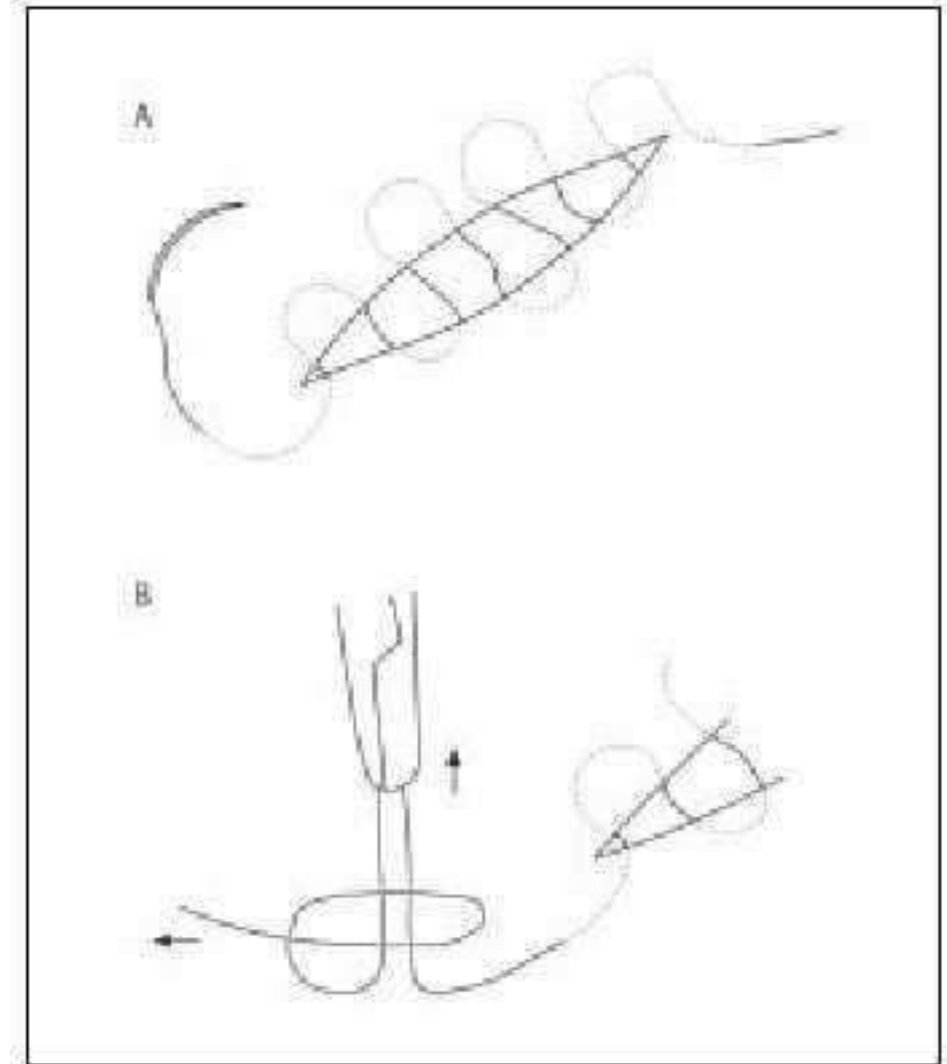
19. Limpiar la herida con gasa seca y terminar el procedimiento.

\*\* : Por las características de material del simulador este punto se dificulta y puede omitirse, se sugiere pasar la aguja en un movimiento y seguir la curvatura.



### III) PUNTO INTRADÉRMICO

1. Tomar con la pinza de disección con dientes con la mano no dominante, sujetar y presionar de manera perpendicular.
2. Sujetar con firmeza la aguja del hilo de sutura, en la unión de su tercio medio con el tercio distal, con la punta del portaagujas.
3. Introducir la aguja a un centímetro del vértice de la herida sobre la piel, dejar el cabo libre, sujetar con una pinza Kelly, extraer la aguja por dentro de la herida en el vértice de la dermis.
- 4.- Iniciar punto de sutura del lado del contrario al cirujano.
5. Tomar con la pinza de disección el borde de la herida e introducir en sentido horizontal la aguja y tomar 3mm aproximado de dermis.
6. Continuar el siguiente punto del lado contralateral, justo en el final del punto previo, es decir se sutura en forma alterna o en zigzag de un borde al otro, avanzar a lo largo de la herida.
7. Finalizar con un punto por dentro de la herida y salir en la piel a un centímetro en línea con el vértice de la herida.

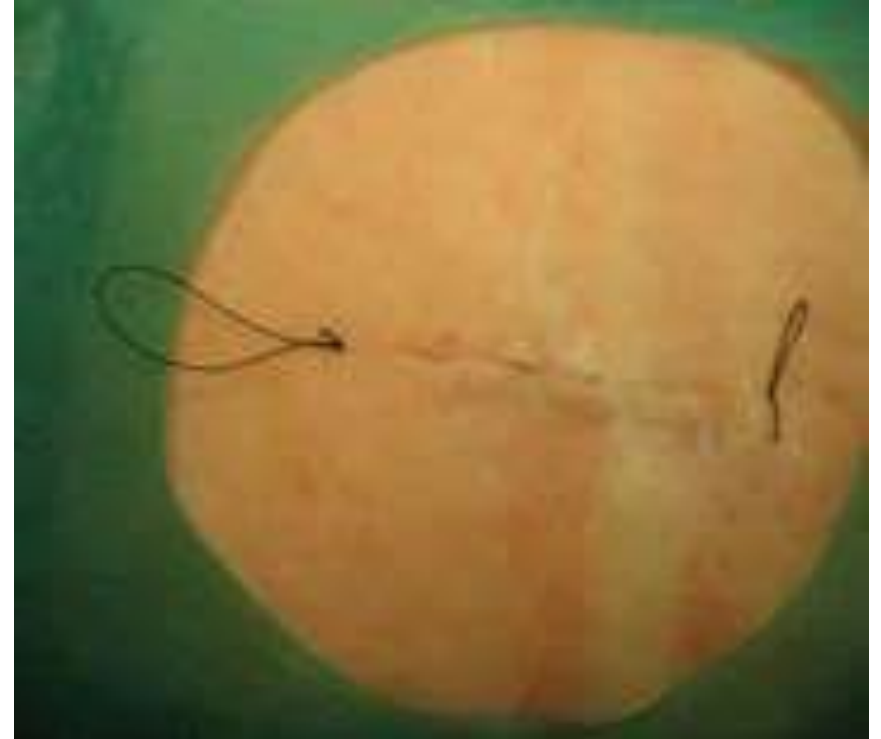

### III) PUNTO INTRADÉRMICO

#### Anudar la sutura

Elegir las siguientes formas de anudar:

8. Anudar manualmente entre si ambos extremos del hilo de sutura.
9. Anudar con portaguñas o manual, por separado los extremos del hilo de sutura.
10. Cortar hilo de sutura, dejar un centímetro aproximado de sutura.
11. Limpiar la herida con solución salina o agua estéril, sin frotar.
12. Secar y cubrir la herida con apósito preferentemente autoadherible



### III) PUNTO INTRADÉRMICO

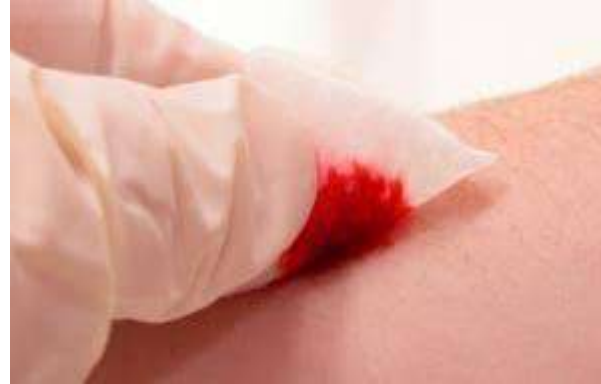#### Retiro de Punto.

13. Realizar antisepsia en la herida, verificar la efectiva cicatrización de la herida.
14. Cortar el hilo de sutura en uno de sus extremos lo más cercano a la piel y traccionar con una pinza Kelly o de disección, en forma horizontal y perpendicular a la herida, extraer el material de sutura.
15. Limpiar la herida con gasa seca y terminar el procedimiento.

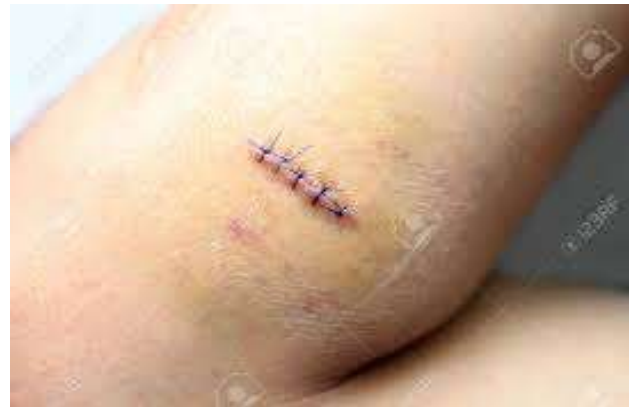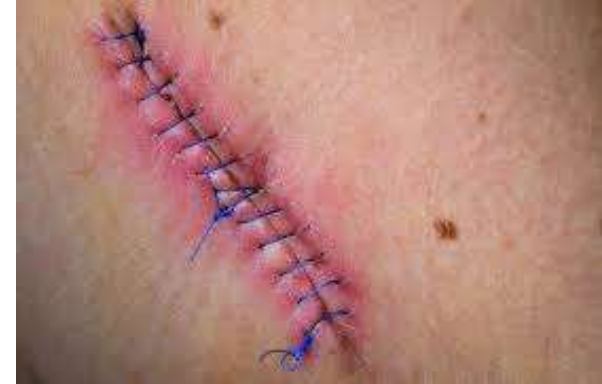# Complicaciones

- a. Hemorragia
- b. Hematoma
- c. Infección
- d. Dehiscencia

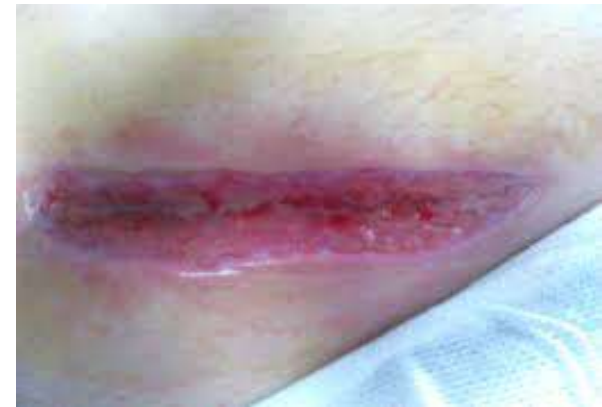a.



b.



c.



d.

La sutura de las heridas traumáticas o quirúrgicas superficiales deben ser de las destrezas y habilidades básicas que el estudiante de medicina y el médico general de primer contacto deben tener, aplicando los principios básicos de las técnicas quirúrgicas.

1. Olin EL. Adiestramiento Básico en Cirugía: El nudo quirúrgico, Trillas: México; 1990, 21 a 45p.
2. Tapia JJ. Manual de procedimientos médico-quirúrgicos para el médico general. Antecedentes Históricos de la cirugía McGraw Hill. México: 2011, 1 - 12p.
3. Asociación Mexicana de Cirugía General. (2016). Tratado de Cirugía General, Historia de la Cirugía México 3 Ed: Manual Moderno: México 2016, 4 - 7p.
4. Universidad Nacional Autónoma de México. (2010). Nudos quirúrgicos manuales e Instrumentados. En Manual de prácticas (69 a 96). México: UNAM.
5. Manual de Suturas parte 1 Curso Cirugía menor. 3 agosto 2019. <http://cursocirugiamenor.es/wp-content/uploads/2016/10/TEMA-3.pdf>,
6. <https://www.elsevier.es/es-revista-medicina-familia-semergen-40-articulo-suturas-basicas-avanzadas-cirugia-menor-13026434>